



# XXI CONGRESO SOCIEDAD CANARIA DE CIRUGÍA

RESÚMENES DE COMUNICACIONES

Sede Hotel AC Iberia Las Palmas  
19-20 Mayo 2022  
Las Palmas de Gran Canaria



<b>I. SESIÓN DE COMUNICACIONES ORALES Y VÍDEOS</b> JUEVES 09:30	<b>5</b>
<b>II. SESIÓN DE COMUNICACIONES VÍDEOS</b> JUEVES 11:30	<b>17</b>
<b>III. SESIÓN DE COMUNICACIONES ORALES Y VÍDEOS</b> JUEVES 16:00	<b>27</b>
<b>IV. SESIÓN DE COMUNICACIONES VÍDEOS</b> VIERNES 09:00	<b>37</b>
<b>V. SESIÓN DE COMUNICACIONES ORALES Y VÍDEOS</b> VIERNES 16:30	<b>51</b>
<b>VI. SESIÓN DE PÓSTERS</b>	<b>61</b>



# XXI CONGRESO

SOCIEDAD CANARIA DE CIRUGÍA



**SESIÓN DE COMUNICACIONES  
ORALES Y VÍDEOS**

**JUEVES 09:30**

**IMPACTO DE LA FRAGILIDAD EN LA SUPERVIVENCIA A 5 AÑOS EN EL ADULTO MAYOR SOMETIDO A CIRUGÍA COLORRECTAL POR CÁNCER**

*Artiles Armas, Manuel, Roque Castellano, Cristina; Nogués Ramia, Eva María; Arencibia Pérez, Beatriz; Ortiz López, David; Marchena Gómez, Joaquín.*

*Servicio Cirugía General y Digestiva. Hospital Universitario de G.C. Dr. Negrín*

**OBJETIVO**

El objetivo de este estudio fue analizar las diferencias entre adultos mayores frágiles y no frágiles sometidos a cirugía por cáncer colorrectal, así como el impacto de la fragilidad en su supervivencia a largo plazo.

**MATERIAL Y MÉTODOS**

Se analizó una población de 149 pacientes con edades  $\geq 70$  años, sometidos a cirugía electiva por cáncer colorrectal, con un seguimiento de al menos 5 años. La muestra se dividió en dos grupos: pacientes frágiles y no frágiles. Se utilizó la escala CSHA-Clinical Frailty Scale para detectar la fragilidad. Los dos grupos se compararon en cuanto a datos demográficos, comorbilidades, estado funcional y cognitivo, riesgo quirúrgico, variables quirúrgicas, extensión del tumor y resultados postoperatorios (mortalidad a los 30 días, 90 días y 1 año postoperatorio). También se realizaron análisis univariados y multivariados para determinar cuáles de las variables predictivas estaban relacionadas con la supervivencia a los 5 años.

**RESULTADOS**

De los 149 pacientes, 96 (64,4%) eran hombres y 53 (35,6%) mujeres, con una mediana de edad de 75 años (RIC 72-80). Según la escala CSHA-CFS, 59 (39,6%) pacientes eran frágiles y 90 (60,4%) pacientes no frágiles. Los pacientes frágiles eran mayores y tenían un estado cognitivo más deteriorado, peor estado funcional, más comorbilidades, más mortalidad operatoria y desarrollaron complicaciones más graves que los aquellos no frágiles. Las comorbilidades, medidas por el Índice de Comorbilidad de Charlson ( $p = 0,001$ ); el índice de Lawton-Brody ( $p = 0,011$ ); la falta de realización de una anastomosis ( $p = 0,024$ ); la afectación ganglionar ( $p = 0,005$ ); las metástasis a distancia ( $p < 0,001$ ); el estadio TNM alto ( $p = 0,004$ ); y la dehiscencia de la anastomosis ( $p = 0,013$ ), fueron predictores de mal pronóstico en el análisis univariado. El análisis multivariado de supervivencia a largo plazo, con ajuste por edad, fragilidad, comorbilidades y estadio TNM, mostró que las comorbilidades ( $p = 0,002$ ; HR 1,30; IC 95 % 1,10–1,54) y el estadio TNM ( $p = 0,014$ ; HR 2,06; 95 % IC 1,16–3,67) fueron los únicos factores de riesgo independientes para la supervivencia a los 5 años.

**CONCLUSIONES**

La fragilidad se asocia con malos resultados postoperatorios a corto plazo, pero no parece afectar la supervivencia a largo plazo en pacientes mayores con cáncer colorrectal. En cambio, las comorbilidades y el estadio del tumor son buenos predictores de supervivencia a largo plazo.

## RESULTADOS EN CIRUGÍA COLÓNICA EN PACIENTES ANCIANOS

*Alejandro Hueso Mor, Ricardo Hernández Alonso, Ana Soto Sánchez, Luisa Gandra Michel, Moisés Hernández Barroso, Manuel Barrera Gómez.*  
*Hospital Universitario Nuestra Señora de Candelaria*

### INTRODUCCIÓN

El aumento de la supervivencia ha hecho que la cirugía colorrectal en pacientes ancianos sea cada vez más frecuente. Nuestro objetivo es analizar nuestros resultados en cirugía de colon en pacientes mayores y menores de 80 años.

### MATERIAL Y MÉTODO

Estudio retrospectivo observacional y descriptivo que analiza 551 pacientes intervenidos de cirugía colónica programada Junio 2013-Diciembre 2021. Se incluyeron cirugías oncológicas como no oncológicas. Se excluyeron pacientes que requerían más de una anastomosis o resecciones multiviscerales. Describimos los resultados en pacientes mayores y menores de 80 años.

### RESULTADOS

Fueron intervenidos 91 pacientes  $\geq 80$  años (A) y 460  $<79$  años (NA). En el grupo anciano: 50,5% hombres y edad media de 83 años. La clasificación anestésica más prevalente fue ASA-III. Se efectuó el diagnóstico de cáncer en 86,8% siendo la técnica más realizada la hemicolectomía derecha (62,6%). El 48,4% sufrió complicación (Clavien-Dindo más frecuente tipo II 19,8%). La tasa de fuga fue de 8,8% (Clavien-Dindo  $\geq$  IIB en un 4,4%). La estancia hospitalaria fue de 6 días. Comparando ambos grupos la clasificación anestésica en el grupo A fue ASA III 53,9% mientras que NA fue ASA II 52% ( $p < 0,05$ ). El grupo anciano presentó mayor tasa de complicación (48,4% vs 38,5%  $p > 0,05$ ) mayor porcentaje de íleo parálítico (A 18,7% vs NA 8,9  $p < 0,05$ ) y RAO/ITU (A 5,5% vs NA 1,1%  $p < 0,05$ ). No hubo diferencias significativas en cuanto a fuga, colección, oclusión, hemoperitoneo, sangrado anastomosis, evisceración, infección de herida. Los pacientes ancianos tuvieron mayor estancia hospitalaria (A 6 días NA 5 días  $p < 0,05$ )

### CONCLUSIÓN

La cirugía de colon en pacientes ancianos en nuestra serie tiene una tasa de complicaciones similar a los de la población general a excepción del íleo parálítico y RAO/ITU. La edad por sí sola no debe considerarse una contraindicación para la cirugía colorrectal en pacientes de edad avanzada.

## UTILIDAD DE UNA NUEVA ESCALA PRONÓSTICA BASADA EN EL COMPREHENSIVE COMPLICATION INDEX (CCI) EN PACIENTES INTERVENIDOS POR CÁNCER COLORRECTAL (S-CRC-PC SCORE)

*Ortiz López, David; Roque Castellano, Cristina; Artiles Armas, Manuel; Sosa Quesada, Yurena; Nogués Ramia, Eva M<sup>a</sup>; Marchena Gómez, Joaquín*  
*Hospital Universitario de Gran Canaria Dr. Negrín*

### INTRODUCCIÓN Y OBJETIVO:

Las complicaciones postoperatorias tras cirugía por cáncer colorrectal se asocian con mal pronóstico a largo plazo. El objetivo de este estudio es investigar el impacto pronóstico de las complicaciones postoperatorias, evaluadas según el índice Comprehensive Complication Index, y diseñando una escala pronóstica basada en el mismo.

### MATERIAL Y MÉTODOS:

estudio observacional longitudinal en el que se incluyeron una serie de 604 pacientes. Se recogieron datos demográficos, comorbilidad medida por el Índice de Charlson, características tumorales, datos quirúrgicos y complicaciones postoperatorias. Se realizó análisis univariante y multivariante y la variable principal fue la supervivencia a largo plazo. Basado en los Hazard ratio obtenidos en el análisis multivariante se creó una nueva puntuación, el S-CRC-PC score, para predecir la supervivencia a largo plazo.

### RESULTADOS:

Doscientos doce (35,1%) pacientes desarrollaron alguna complicación postoperatoria. El CCI medio fue de 11,6 ( $\pm 19,19$ ). Se registraron complicaciones leves (CCI  $< 26,2$ ) en 95 (15,7%) pacientes. En 64 (10,6%) pacientes se detectaron complicaciones moderadas (CCI 26,2 – 42,2) y en 53 pacientes (8,8%) complicaciones graves (CCI  $> 42,3$ ). En el análisis multivariante, la edad ( $p < 0,001$ ), la puntuación de Charlson ( $p = 0,014$ ), el CCI ( $p < 0,001$ ) y el estadio tumoral según la clasificación tnm ( $p < 0,001$ ) presentaron una relación estadísticamente significativa con la tasa de supervivencia a largo plazo. La puntuación obtenida en la escala S-CRC-PC se asoció de forma estadísticamente significativa con la tasa de supervivencia (HR: 1,34-95% IC: 1,27-1,41).

Se estratificó el riesgo para una mayor mortalidad según la puntuación obtenida en la escala S-CRC-PC, siendo una puntuación de 0 a 8 puntos de bajo riesgo, de 8,1 a 16 puntos de riesgo intermedio y una puntuación por encima de 16 puntos de alto riesgo. La supervivencia acumulada a los 5 años en cada grupo fue del 98%, 83% y 31% respectivamente.

### CONCLUSIONES:

las complicaciones postoperatorias tras la cirugía del cáncer colorrectal medidas por el Comprehensive Complication Index suponen un factor pronóstico independiente de la tasa de supervivencia. La escala S-CRC-PC puede ser útil para predecir la supervivencia del cáncer a largo plazo.

### SISTEMA DE PLANIFICACIÓN QUIRÚRGICA 3d EN CIRUGÍA HEPATOBILIOPANCREÁTICA Y RETROPERITONEAL

García Plaza, Gabriel; Alcalá Serrano, Francisco Javier, Fernández San Millán, David, Cabrera García Mercedes Elisa, De la Cruz Cuadrado, Cristina; Hernández Hernández, Juan Ramón.

*Complejo Hospitalario Universitario Insular Materno Infantil*

#### OBJETIVOS:

analizar el sistema 3 D en la patología hepatobiliopancreática y retroperitoneal en el Hospital Insular de Gran Canaria.

#### MATERIAL Y MÉTODOS:

desde el mes de marzo de 2020 hasta la actualidad hemos utilizado el Sistema 3dCellams en pacientes con patología hepatobiliopancreática y retroperitoneal que se consideraban de alta complejidad, por afectación vascular o riesgo de márgenes positivos en la resección quirúrgica. Se analizan los beneficios que aporta este sistema al equipo quirúrgico puesto que permite el acceso a las imágenes desde cualquier dispositivo electrónico y en cualquier lugar con conexión a Internet, así como la navegación a través del estudio.

#### RESULTADOS:

se analizaron un total de 11 pacientes, realizando un total de 13 estudios. Las patologías en las que se practicaron los estudios fueron: metástasis hepáticas (6 pacientes). Colangiocarcinoma intrahepático (1 paciente), colangiocarcinoma hiliar (2 pacientes), tumores retroperitoneales- ganglioneuroma retroperitoneal (2 pacientes). En dos pacientes se realizaron dos estudios para valoración postneoadyuvancia en colangiocarcinoma hiliar y en tumor de Klastkin después de embolización portal y de vena suprahepática derecha. Todos los pacientes fueron intervenidos quirúrgicamente. Los procedimientos realizados fueron: Hepatectomía izquierda con resección de vena cava e injerto de vena hepática derecha. Resección de ganglioneuroma retroperitoneal con liberación y preservación del tronco celiaco y arteria mesentérica superior, resección de segmento 4-8 incluyendo vena hepática media con injerto vascular de vena mesentérica inferior, resecciones hepáticas preservadoras de parénquima, laparotomía exploradora por carcinomatosis peritoneal en un paciente con tumor de Klastkin..

#### CONCLUSIONES:

El sistema Cellams 3d permite una mejor planificación quirúrgica por parte del equipo médico teniendo acceso online a las imágenes con la consiguiente revisión a demanda de los estudios.

### LIPOMA PANCREÁTICO: REVISIÓN DE CASOS DE UN INFRECIENTE TUMOR MESENQUIMAL

Alberto Díaz García, Betsabé Reyes Correa, Elena Sánchez-Migallón Vargas, Pilar Elena González de Chaves Rodríguez, Javier Padilla Quintana, Manuel Ángel Barrera Gómez  
*Hospital Universitario Nuestra Señora de Candelaria (HUNSC)*

#### OBJETIVOS:

Los lipomas pancreáticos son un tipo raro de tumor pancreático, diagnosticado en muchas ocasiones de forma incidental. En la mayoría de los casos, las lesiones presentan una serie de características en las pruebas de imagen muy sugestivas de lipoma, que incluso excluyen la necesidad de confirmación histológica. Su importancia radica en el diagnóstico diferencial con otras neoplasias pancreáticas. De ahí la necesidad de contar con un comité de tumores integrado por radiólogos con experiencia en patología pancreática. Realizamos una revisión de esta patología a raíz de una serie de casos registrados en nuestro centro.

#### MATERIAL Y MÉTODOS:

Realizamos un análisis descriptivo de los pacientes que fueron diagnosticados de lipoma pancreático, tanto por TC como mediante RM, entre los años 2018 y 2020, en la Unidad de Cirugía Pancreática del HUNSC.

#### RESULTADOS:

Fueron incluidos 14 pacientes con el diagnóstico de lipoma pancreático, siendo la distribución por sexos equitativa, con un 50% para hombres y mujeres. Presentan edades comprendidas entre los 45 y los 78 años, con una media de edad de 65.3 años. En cuanto a su distribución en el páncreas, el 42,85% de casos (n=6) se localizaban en la cabeza pancreática, seguido de la cola con un 35,71% (n=5) y el cuerpo con el 21,44% (n=3). El tamaño de los lipomas es variable, con un rango que va desde los 6mm hasta los 62 mm, con un tamaño promedio de 16,57 mm. La totalidad de lipomas fueron descubiertos de forma incidental en pruebas de imagen por diferentes motivos: estudio por dolor abdominal (n=2), por nefrolitiasis (n=1), seguimiento de procesos neoplásicos (n=4), seguimiento de patología pulmonar (n=3), estudio de proceso linfoproliferativo (n=2) y controles postoperatorios (n=2). El TC fue la primera prueba diagnóstica en la totalidad de casos, requiriendo en 2 de ellos la realización de RM para completar estudio y finalmente ecoendoscopia con PAAF, confirmándose mediante histología únicamente en 1 caso. Tras ser valorados en comité multidisciplinar, ninguno de los pacientes diagnosticados ha requerido tratamiento quirúrgico, optándose en todos ellos por el seguimiento con control radiológico de la lesión.

#### CONCLUSIÓN:

Los lipomas pancreáticos son tumores mesenquimales infrecuentes diagnosticados en muchas ocasiones como incidentalomas durante pruebas de imagen. Son frecuentemente asintomáticos y presentan por lo general características típicas que permiten en muchas ocasiones un diagnóstico radiológico. Es fundamental un diagnóstico diferencial con el liposarcoma pancreático debido al comportamiento maligno de éste. El manejo por lo general es conservador, jugando un papel importante los comités multidisciplinarios para la toma conjunta de decisiones tanto para el diagnóstico como para el manejo de estas lesiones.

## ANÁLISIS DE LA CIRUGÍA ROBÓTICA PANCREÁTICA EN EL HOSPITAL INSULAR DE GRAN CANARIA

*García Plaza, Gabriel; López Tomassetty Fernández, Eudaldo, Alcalá Serrano, Francisco Javier, Fernández San Millán, David, Cabrera García Mercedes Elisa, Hernández Hernández, Juan Ramón.*  
Complejo Hospitalario Universitario Insular Materno Infantil

### OBJETIVOS:

analizar el programa de cirugía robótica pancreática en el Hospital Insular de Gran Canaria.

### MATERIAL Y MÉTODOS:

se estudian los pacientes que ha sido intervenidos mediante el robot da Vinci Xi desde el mes de agosto de 2020 hasta la actualidad. Se analizan los resultados atendiendo a localización de las lesiones: cuerpo y cola o cabeza pancreáticas.

### RESULTADOS:

**1. Cuerpo- cola pancreático:** se intervinieron quirúrgicamente 7 pacientes, 4 hombres y 3 mujeres con una edad media de 62 años. ASA 3 (5 pacientes), ASA 2 (1) y ASA 1 (1). Los diagnósticos preoperatorios fueron: tumor quístico mucinoso (3 pacientes), insulinoma múltiple, tumor neuroendocrino pancreático (2 pacientes) y adenocarcinoma de páncreas. En 2 pacientes con tumores quísticos pancreáticos se asoció adenocarcinoma de páncreas en la anatomía patológica definitiva. Los procedimientos quirúrgicos realizados fueron: pancreatectomía corporo caudal con preservación de vasos esplénicos y bazo (técnica de Kimura), pancreatectomía corporal caudal con esplenectomía, y RAMPS. El tiempo quirúrgico fue de 249,28 minutos (190-310). Las pérdidas sanguíneas ascendieron a 200 ml aproximadamente. La estancia media fue de 22, 4 días (7-58). Analizando los pacientes de mayor estancia, uno de los pacientes requirió ingreso prolongado por diagnóstico de oclusión duodenal secundaria a neoplasia de cabeza de páncreas irresecable. No hubo reconversiones a cirugía abierta. Fue necesaria la reoperación de un paciente por fístula pancreática persistente en el en el contexto de oclusión de duodenal neoplasia de cabeza de páncreas localmente avanzada practicando derivación biliodigestiva y cistogastrostomía. Complicaciones postoperatorias: una paciente presentó hematoma del lecho quirúrgico que requirió transfusión de 2 concentrados de hemáties, 3 pacientes con fístula pancreática posoperatoria grado B.

**2. Cabeza pancreática:** se intervino paciente de 67 años con diagnóstico de adenocarcinoma de cabeza de páncreas. Se realizó duodenopancreatectomía cefálica con preservación pilórica y pancreáticogastrostomía. Tiempo de intervención 480 minutos. Pérdidas sanguíneas 400 ml. No fístula pancreática postoperatoria. Anatomía patológica: ADC de páncreas de 1,5 x 1,8 x 1 cm, moderadamente diferenciado con infiltración perineural y vascular; 22 ganglios linfáticos libres de neoplasia. Al séptimo día reintervención quirúrgica por fístula de la anastomosis hepaticoyeyunal realizando tutorización sobre tubo del Kehr por vía laparoscópica.

**CONCLUSIONES:** los procedimientos quirúrgicos pancreáticos mediante cirugía robótica son una práctica habitual en muchas unidades de HBP.

## APRENDIZAJE EN EL ABORDAJE ROBÓTICO DEL PÁNCREAS DISTAL, NUESTRA EXPERIENCIA

*Alberto Díaz García, Pilar Elena González de Chaves Rodríguez, Ángel Camarasa, Jose Gregorio Díaz Mejías, Javier Padilla Quintana, Manuel Ángel Barrera Gómez*  
Hospital Universitario Nuestra Señora de Candelaria

**INTRODUCCIÓN:** Los abordajes mínimamente invasivos han supuesto una revolución en la práctica quirúrgica habitual. Sin embargo, la laparoscopia en el páncreas no se ha impuesto a la misma velocidad que en otras especialidades, probablemente por el temor a las graves complicaciones asociadas a esta cirugía y a la complejidad de solucionarlas mediante esta vía de abordaje, siendo este el motivo de tasas de conversión más elevadas. Por otro lado, la cirugía robótica se abre paso progresivamente en este campo gracias a su visión en 3D y maniobrabilidad, permitiendo esto último una mayor capacidad de resolución de complicaciones intraoperatorias y consecuentemente menores tasas de conversión, con cifras similares en cuanto a morbilidad y estancia hospitalaria se refiere. Exponemos mediante este trabajo los resultados de nuestra experiencia en la pancreatectomía distal y corporo-caudal robótica.

**MATERIAL Y MÉTODOS:** Realizamos un análisis descriptivo de los pacientes intervenidos por patología pancreática de localización corporo-caudal, dentro de la Unidad de Cirugía Pancreática del HUNSC en el período de 2019-2022.

**RESULTADOS:** Incluimos a 11 pacientes intervenidos en este período, 7 mujeres y 4 hombres, con una media de edad de 53,7 años y un IMC promedio de 30, valorados previamente en un comité multidisciplinar. Las lesiones incluidas fueron: 7 tumores neuroendocrinos (6 de grado 1, 1 de grado 2), 1 IPMN, 1 adenocarcinoma ductal, 1 tumor pseudopapilar y un cistoadenoma seroso. El tamaño medio de las lesiones intervenidas es de 2,6 cm, con un tamaño mínimo de 0.9 cm y máximo de 6.8 cm. De los pacientes intervenidos, en 5 casos se realizó pancreatectomía distal con preservación esplénica, 1 pancreatectomía distal con esplenectomía y 5 pancreatectomías corporo-caudales con esplenectomía; completándose en todos los casos una cirugía oncológica mediante abordaje robótico y sin necesidad de conversión a cirugía abierta. Se utilizó verde de indocianina en el 45% de casos, para localizarlos y establecer márgenes de resección. Se registraron 7 casos de fístula pancreática, de los cuales 5 (71.4%) se corresponden con un grado A según la ISGPF y 2 casos (29.6%) con un grado B. El 70% de las fístulas postoperatorias fueron clínicamente poco relevantes. La estancia media fue de 9.8 días tras la intervención. No hubo necesidad de reintervención en ninguno de los casos.

**DISCUSIÓN:** La pancreatectomía corporocaudal y distal robótica presenta ciertas ventajas técnicas dentro de la cirugía mínimamente invasiva. Se trata de un abordaje seguro con una morbilidad y estancia hospitalaria similar al abordaje laparoscópico, que debido a sus características tanto de calidad de imagen como maniobrabilidad, permite una mayor capacidad para resolución de complicaciones intraoperatorias, así como menores tasas de conversión. Este abordaje requiere al igual que otros procedimientos mínimamente invasivos de una curva de aprendizaje para el perfeccionamiento de la técnica y mejoría de los resultados.

### **METÁSTASIS SUPRARRENALES QUIRÚRGICAS DE LAS ÚLTIMAS DOS DÉCADAS: RESULTADOS TRAS SUPRARRENALECTOMÍA TRANSPERITONEAL.**

*Yepes Cano, Andrés Felipe; Acosta Mérida, María Asunción; Fernández Quesada Carlos, Casimiro Pérez, José Antonio; Callejón Cara, María del Mar; Marchena Gómez, Joaquín. Hospital Universitario de Gran Canaria Dr. Negrín.*

**INTRODUCCIÓN:** Las glándulas suprarrenales son sitios comunes de metástasis debido a su rico suministro vascular. Un 25 % de los pacientes con carcinomas finalmente desarrollan compromiso suprarrenal, siendo el origen más frecuente el pulmonar y el gastrointestinal. La afectación metastásica aislada es de particular interés para el cirujano porque su resección puede mejorar la supervivencia después de la adrenalectomía metastásica.

**OBJETIVOS:** Analizar los resultados de la cirugía de la metástasis suprarrenal en los últimos 20 años de nuestro servicio de cirugía general y digestiva.

**MATERIAL Y MÉTODOS:** Estudio observacional, retrospectivo entre Diciembre de 2000 y Febrero 2022. Se analizan las suprarrenalectomías por metástasis de la cohorte de 86 pacientes intervenidos en ese intervalo de tiempo.

Se recogieron variables demográficas, antecedentes, diagnóstico, clínica, pruebas de imagen, histología, técnica quirúrgica, complicaciones, estancia, mortalidad y supervivencia postoperatoria. El análisis de supervivencia se realizó por el método de Kaplan y Meier.

**RESULTADOS:** De los 86 pacientes intervenidos por suprarrenalectomía, 12 fueron por metástasis. 5 hombres y 7 mujeres con una edad media de 64,8 (□ 9) años, IMC medio de 28,1 (□ 5,7). 25% tenían DM, 42% DLP, 17% cardiopatía, 17% EPOC, 25% tabaquismo y un 8% enolismo. El origen tumoral fue en el 50% pulmonar, 33% CCR, 8% gástrico y 8% ovárico. El 92% de los pacientes tenían alguna cirugía previa relacionada con el tumor primario: 64% pulmón, 36% colorrectal, 27% ginecológica, 18% suprarrenal contralateral y 9% gástrico. Los métodos diagnósticos fueron: 100% TC, 67% PAAF, 50% PET, 25% ECO y 17% RMN. Las lesiones se caracterizaron por ser únicas en el 100% de los casos, de tamaño medio de 3,15 (□ 1,34) cm, 75% izquierdas, 17% derechas, y 8% bilaterales. Tiempo mediano entre diagnóstico de tumor primario y la metástasis fue de 36 (RIQ: 66,75) meses. El 92% fueron metástasis metacrónicas. 25% eran ASA II, 50% ASA III y 25% asa IV. El 92% de las cirugías fueron vía laparoscópica transperitoneal lateral y el resto abiertas. Hubo un 18% de conversión, sin otras complicaciones intraoperatorias. Los tiempos quirúrgicos medios fueron 204,5 (□ 141) min en laparoscopia, 315 (□ 161) min por conversión. Se usó drenaje en el 8%. Un paciente fue irreseccable por infiltración de la vena cava. En cuanto a las complicaciones postoperatorias, la mayoría fueron Clavien Dindo grado I (17%), el resto de los grados hasta IIIb de un 8%. 0% grado IV. El Comprehensive Complication Index mediano fue de 4,35 (□ 21,8). Estancia mediana de 6 días. Una paciente (8%) recidivó en la suprarrenal contralateral 1,7 años tras la primera cirugía. Falleció el 58% durante el seguimiento. La mediana de tiempo de supervivencia fue de 1,33 (RIQ 1,86) años. El 67% sobreviven al año y un caso (8%) (cáncer de pulmón multioperado) superó los 5 años de supervivencia.

**CONCLUSIONES:** Hay pocos casos de metástasis suprarrenales que se puedan beneficiar de rescate quirúrgico. Sin embargo, la suprarrenalectomía puede permitir supervivencia del paciente más allá del año; pudiendo realizarse en la mayoría de los casos, por vía laparoscópica.

### **DUODENOPANCREATECTOMÍA CEFÁLICA LAPAROSCÓPICA: ¿CÓMO LO HACEMOS TRAS 20 CASOS DE EXPERIENCIA?**

*Yepes Cano, Andrés Felipe; Cruz Benavides, Francisco; Plá Sánchez, Pau; Afonso Luis, Natalia; Álvarez García, Anabel; Marchena Gómez, Joaquín. Hospital Universitario de Gran Canaria Dr. Negrín.*

**INTRODUCCIÓN:** La duodenopancreatectomía cefálica (DPC) es la resección pancreática que se realiza con más frecuencia. Sus indicaciones, que antes eran sobre todo el adenocarcinoma y la pancreatitis crónica, se han diversificado debido al diagnóstico de lesiones premalignas o tumores malignos de otra estirpe, pero a menudo de mejor pronóstico que el adenocarcinoma. En los últimos años se han introducido diversas variantes respecto a la extensión de la exéresis y las modalidades de reconstrucción con el fin de mejorar la radicalidad de la resección en los casos de cáncer, de limitar el riesgo de complicaciones inmediatas y de mejorar el resultado funcional a largo plazo.

**MATERIAL Y MÉTODOS:** Se presenta el video-caso de la intervención quirúrgica de un paciente diagnosticado de neoplasia de cabeza pancreática cuyo abordaje se realizó por vía laparoscópica. El objetivo es revisar y comunicar las mejoras y el perfeccionamiento de la técnica quirúrgica tras la experiencia adquirida en los últimos años.

**RESULTADO:** Varón de 64 años, sin antecedentes de interés, derivado del servicio de digestivo por epigastralgia asociada a cuadro constitucional e ictericia con hiperbilirrubinemia de hasta 29 mg/dl a expensas de directa (18 mg/dl).

A la exploración física se objetiva una ictericia cutáneo mucosa sin otros hallazgos patológicos. Entre las pruebas complementarias, destacan un antígeno carbohidratado Ca 19.9 elevado (27.62) con un antígeno carcinoembionario (CEA) en rango normal. El TC toraco-abdomino-pélvico objetiva una formación nodular hipodensa de 24x17 mm en cabeza pancreática compatible con proceso neoplásico, que condiciona una dilatación retrógrada de la vía biliar principal (colédoco 11 mm de diámetro) además de una dilatación difusa y arrosariada del conducto de Wirsung (8,5 mm). No presenta afectación vascular ni metastásica toracoabdominal.

Tras ser diagnosticado de neoplasia pancreática reseccable se presenta en comité oncológico HBP, decidiéndose tratamiento quirúrgico. Previo a la intervención, la vía biliar es drenada por vía transparietohepática.

Se realiza una duodenopancreatectomía cefálica laparoscópica con preservación pilórica y reconstrucción tipo Child. Intraoperatoriamente se objetiva una vía biliar dilatada con drenaje biliar en su interior y una tumoración en la cabeza pancreática de 20x20mm, con un páncreas duro y un conducto de Wirsung de 4 mm de diámetro. Se completa la resección de la pieza sin precisar resección vascular.

En la biopsia intraoperatoria el borde pancreático es informado como libre de tumor.

El paciente presenta un postoperatorio inmediato favorable, siendo dado de alta al 12º DPO sin haber desarrollado fístula pancreática ni otras complicaciones relevantes.

El análisis de anatomía patológica confirma un adenocarcinoma ductal de cabeza de páncreas, grado 2, con afectación de 5 ganglios de un total de 12 extirpados, por lo que se estadía como un pT2pN2.

Posteriormente recibe adyuvancia con folirinox, encontrándose en la actualidad libre de enfermedad.

**CONCLUSIÓN:** En un grupo seleccionado de pacientes, la DPC laparoscópica puede realizarse de forma segura y eficaz si se realiza por expertos en cirugía pancreática y en laparoscopia avanzada, obteniendo similares resultados oncológicos y tasa de complicaciones que la cirugía abierta y aportando además los beneficios asociados a las técnicas mínimamente invasivas.





# XXI CONGRESO

SOCIEDAD CANARIA DE CIRUGÍA



**SESIÓN DE COMUNICACIONES  
VÍDEOS**

**JUEVES 11:30**

### **SARCOMA PLEOMÓRFICO DE MAMA. RECONSTRUCCIÓN AUTÓLOGA Y PRÓTESIS DE TITANIO.**

*López Fernández, Cristina; Tejera Hernández, Ana Alicia; Vega Benitez, Victor; Cano García, José Ramón; Serra Serchs, Joan; Hernández Hernández, Juan Ramón.*  
*Complejo Hospitalario Universitario Insular Materno Infantil*

#### **OBJETIVOS:**

El sarcoma de mama es un tumor poco frecuente con alta agresividad que se desarrolla del tejido conectivo de la mama. Representa menos del 1% de los tumores mamarios. Presentamos un caso de sarcoma pleomórfico indiferenciado de mama derecha describiendo sus características histológicas mas relevantes y el complejo abordaje quirúrgico multidisciplinar necesario para su resolución.

#### **MATERIAL Y MÉTODOS:**

Mujer de 73 años con antecedentes de prótesis mamaria derecha tras mastectomía y reconstrucción por tumor de mama (desconocido) hace 24 años. Es derivada a nuestro centro tras retirada de prótesis en otro centro y anatomía patológica compatible con sarcoma pleomórfico de mama. A la exploración física se observa masa de 18cm, indurada y con zonas de necrosis, sin adenopatías palpables. En el TC de tórax se objetiva una masa mamaria de 16x15,7x9,3cm con infiltración muscular, que contacta con zona anterior de arcos costales de 3º a 9º. Tras presentarse en Comité de tumores inicia neoadyuvancia, sin buena respuesta por lo que se decide cirugía.

#### **RESULTADOS:**

Se realiza mastectomía radical con resección de músculos pectorales, serrato mayor y extirpación parcial de dorsal ancho infiltrado, resección de los arcos costales anteriores de 4º a 9º hasta margen esternal. Reconstrucción de pared costal con prótesis dinámica 3D de titanio. Por último, se procede a cubrir la prótesis con colgajo de dorsal ancho e injerto de piel. A las 48h del postoperatorio se observa necrosis parcial del colgajo, por lo que se decide reintervenir a la paciente, con extirpación de colgajo del dorsal y nueva cobertura con colgajo TRAM. Posteriormente presenta evolución postoperatoria favorable. La anatomía patológica fue compatible con sarcoma pleomórfico indiferenciado con células gigantes.

#### **CONCLUSIONES:**

Los sarcomas de mama son neoplasias infrecuentes, agresivas y de rápido crecimiento. La mastectomía es la técnica quirúrgica más empleada para conseguir márgenes de resección adecuados. La prótesis de titanio es una herramienta eficaz para reconstruir el tejido óseo extirpado, utilizando técnicas de reconstrucción autóloga para su cobertura. La exéresis total de la masa tumoral y la posterior reconstrucción con modelos protésicos fabricados a medida para cada tipo de pacientes, nos permite obtener buenos resultados oncológicos, garantizando una buena mecánica respiratoria y una adecuada calidad de vida.

### **DERIVACIÓN DUODENO-YEYUNAL LAPAROSCÓPICA EN SÍNDROME DE WILKIE**

*Laura García García, Ismael Antón Fernández, Gabriel García Plaza, Javier Alcalá Serrano, Mercedes Cabrera, Juan Ramón Hernández Hernández*  
*Complejo Hospitalario Universitario Insular Materno Infantil*

#### **OBJETIVOS:**

El síndrome de la arteria mesentérica superior, o síndrome de Wilkie, es una patología poco frecuente que se caracteriza por una obstrucción intestinal crónica secundaria a la compresión mecánica de la tercera porción del duodeno por la arteria mesentérica superior. La clínica suele ser inespecífica lo cual conlleva a un diagnóstico complejo mediante la combinación entre los síntomas y las pruebas de imagen. El tratamiento inicial consiste en medidas conservadoras y, ante el fracaso de las mismas, el tratamiento definitivo es la cirugía. Presentamos el vídeo de un síndrome de Wilkie resuelto de manera satisfactoria mediante una derivación duodeno-yeyunal vía laparoscópica.

#### **MATERIAL Y MÉTODOS:**

Mujer de 14 años con historia de dolor abdominal de dos años de evolución y TAC informado como aumento de la angulación de la AMS con compresión de la tercera porción duodenal asociado al síndrome del cascanueces (compresión de la vena renal izquierda).

#### **RESULTADOS:**

Tras el fracaso del manejo conservador ambulatorio se decide tratamiento quirúrgico, realizándose una derivación duodeno-yeyunal por vía laparoscópica sin complicaciones en el postoperatorio, siendo dada de alta el cuarto día tras la cirugía.

#### **CONCLUSIONES:**

La duodenoyeyunostomía laparoscópica sigue siendo el tratamiento quirúrgico de elección en los pacientes con diagnóstico de síndrome de Wilkie tras el fracaso del tratamiento médico obteniendo buenos resultados hasta el 90% de las ocasiones con escasas complicaciones.

### **BIG HIATAL HERNIA WITH SHORT ESOPHAGUS: LAPAROSCOPIC COLLIS-NISSEN PROCEDURE**

*A. Rossetti, E. Vaillo Martín, A.R. Romero Dorado, G. Navarro Barles, L. Millan Paredes, & J.M. DeDiego Gamarra.*

*Servicio de Cirugía General y Digestiva, Hospital Doctor Jose Molina Orosa. Lanzarote*

#### **INTRODUCCIÓN.**

El esófago corto es una patología poco frecuente (2-4%) relacionada con hernias hiatales de gran tamaño y ERGE evolucionada. Siendo esta la base fundamental del acortamiento esofágico, la cicatrización producida por RGE de larga evolución induce a la tracción de la UGE y herniación gástrica. El objetivo de este caso es presentar el manejo quirúrgico del esófago corto asociado a hernia hiatal y ERGE por vía laparoscópica.

#### **OBJETIVOS.**

El objetivo de este caso es presentar el manejo quirúrgico del esófago corto asociado a hernia hiatal y ERGE por vía laparoscópica.

Se presenta el caso de una mujer de 72 años con antecedentes de HTA. En estudio de síntomas de ERGE se solicita endoscopia oral (EDA) donde se identifica hernia de hiato por deslizamiento y esofagitis grado D TAC y tránsito esofagogastroduodenal informado como RGE y hernia hiatal por deslizamiento.

#### **MATERIAL Y MÉTODO.**

Debido a la persistencia de síntomas a pesar de tratamiento médico se decide Intervención quirúrgica programada. Intraoperatoriamente se evidencia hernia de hiato por deslizamiento de gran tamaño con herniación completa de estómago y parte de colon transversal, la unión GE intratorácica a 5 cm del diafragma; a pesar de haber realizado una disección completa de esófago. Reducción y disección de saco herniario muy compleja. Se lleva a cabo la disección completa de la unión GE, identificación y medialización de troncos vagales y tunelización gástrica a nivel de curvatura menor. Posterior sección del fundus gástrico con endograpadora lineal carga morada 60 mm (4 cargas); previo calibrado gástrico con sonda 40 Fr. Cierre de pilares, y funduplicatura Nissen. El tiempo quirúrgico requerido fue de 120 minutos con la utilización de 3 trócares de 11 mm y 2 trócares de 5 mm. La profilaxis antibiótica fue Augmentine 2 g iv. Se procedió al cierre de la fascia de todos los trócares de 11 mm.

#### **RESULTADOS Y CONCLUSIONES.**

Evolución postoperatoria favorable, con buena tolerancia a líquidos al 2o día después de EGD de control y alta hospitalaria el 3 día. En consecutivas revisiones, adecuada tolerancia a sólidos sin clínica de disfagia ni ERGE.

### **PERITONITIS MASIVA SIETE AÑOS TRAS GASTRECTOMÍA VERTICAL CON ANASTOMOSIS GASTROENTÉRICA EN Y DE ROUX**

*Anabel Álvarez García, M<sup>a</sup> Asunción Acosta Mérida, Raúl Medina Velázquez, Aurora Suárez Cabrera, Ayoze Beneharo Gonzalo Hernández, Andrés Felipe Yepes Cano, José Antonio Casimiro Pérez, Carlos Fernández Quesada, Luis Piñero González, Joaquín Marchena Gómez*  
*Servicio de Cirugía General y Aparato Digestivo, Hospital Universitario de GC Dr. Negrín*

#### **OBJETIVO**

Exponemos el caso de un paciente con antecedentes de cirugía bariátrica atípica hace años, que presenta una complicación de la misma, que requiere intervención urgente.

#### **MATERIAL Y MÉTODO**

Varón de 35 años, que acude a urgencias por dolor intenso, súbito y punzante, epigástrico, de menos de 24 h, asociado a náuseas. Refiere molestias similares más leves en los últimos meses, siendo orientado inicialmente como cólico nefrítico.

El paciente es fumador 1-2 cajas /día y fue sometido a cirugía bariátrica hace siete años en otro centro (no aporta informe). Toma multivitamínico, hierro y vitamina D. Le dijeron que se le había practicado una intervención mixta, combinando dos técnicas, con el objetivo de perder mayor peso. Su peso preoperatorio era 160 Kg, talla 188cm. Bajó hasta 72 Kg y ahora pesa 82 Kg. Está consciente, orientado y estable hemodinámicamente, muy afectado por el dolor y con signos de irritación peritoneal difusa. En la analítica sólo destacan 14.000 leucos.

El TC de abdomen revela cambios postquirúrgicos con suturas longitudinales a lo largo del estómago tubulizado y yeyuno proximal, abundante neumoperitoneo y líquido libre intraperitoneal, hallazgos compatibles con perforación de víscera hueca.

#### **Resultados**

Se interviene urgente por laparoscopia, objetivándose peritonitis masiva bilio-purulenta generalizada por perforación de boca anastomótica gastroentérica de lo que parece una gastrectomía vertical en continuidad con un by-pass sobreañadido en Y de Roux. El asa biliopancreática mide 200 cm y asa alimentaria apenas 15-17cm. (ver vídeo)

Tras revisión de la cavidad y lavados abundantes se decide gastrectomía parcial incluyendo anastomosis gastroentérica y segmento intestinal; confeccionando nueva anastomosis gastro-yeyunal látero-lateral mecánica del pequeño segmento intestinal previo al pie de asa, hasta el nuevo reservorio gástrico de unos 30-40ml, desconectado de la continuidad antropilórica a duodeno.

#### **RESULTADOS**

Evolución clínica rápidamente favorable, iniciando tolerancia al 2º día postoperatorio, y siendo dado de alta al 5º día sin incidencias.

Se prescribe inhibidor de la bomba de protones, tratamiento de erradicación del helicobácter pylori, y se insta al abandono definitivo del hábito tabáquico.

#### **CONCLUSIONES**

Aunque aún no se haya llegado a la "operación ideal", es importante reflejar siempre **las** posibles variantes realizadas a las técnicas establecidas, procurando la realización de protocolos de actuación basados en la evidencia.

El conocimiento de la técnica bariátrica concreta realizada a un paciente complicado, **es de vital** importancia para orientar el diagnóstico y tratamiento urgente.

El manejo de estos casos complejos por vía laparoscópica en pacientes con complicaciones de cirugía bariátrica debe estar en manos de cirujanos bariátricos expertos, para minimizar los riesgos de esta cirugía urgente y mejorar las posibilidades de éxito y alternativas terapéuticas, teniendo en cuenta que la realización de técnicas no estándar para el tratamiento de la obesidad, suponen una dificultad mayor en la óptima resolución de la urgencia quirúrgica.

## RECONSTRUCCIÓN EN Y DE ROUX TRAS GASTRECTOMÍA TOTAL EN CÁNCER GÁSTRICO HEREDITARIO

*Ismael Antón Fernández, Eudaldo Miguel López-Tomassetti, Gabriel García Plaza, Juan Hernández Hernández*

*Complejo Hospitalario Universitario Insular Materno Infantil*

### INTRODUCCIÓN

El cáncer gástrico es el cuarto tumor más frecuente globalmente. En su mayoría los tumores gástricos son esporádicos, aunque está bien establecido que aproximadamente el 1-3% de los tumores se manifiestan en el contexto de síndromes hereditarios. En ese contexto el cáncer gástrico hereditario difuso se define como un síndrome de predisposición genética al cáncer con un patrón de herencia autosómico dominante. Éste tiene su origen en una mutación germinal en el gen CDH1, el cual controla la síntesis de la proteína de adhesión tisular cadherina-E. Existe un riesgo mayor del 80 % de desarrollar cáncer gástrico a lo largo de la vida en aquellos individuos portadores de una mutación patológica en la cadherina-E, así como un riesgo elevado para el desarrollo de cáncer de mama. En el abordaje terapéutico de estos pacientes están incluido la realización de test genéticos, recomendándose practicar una gastrectomía total profiláctica a los portadores asintomáticos de mutaciones patológicas debido a la presencia prácticamente universal de focos microscópicos de tumor en estos individuos.

### CASO CLÍNICO

Paciente mujer de 32 años portadora de la mutación del gen CDH1 (e-cadherina). En este contexto presenta múltiples antecedentes familiares (abuela paterna, padre y hermana) de cáncer gástrico difuso, así como de cáncer de mama (tía paterna), todos ellos eran portadores de la mutación CDH1. Acude a nuestra consulta remitida desde Digestivo para valoración de profilaxis quirúrgica tras hallazgo de carcinoma en células de anillo de sello en biopsia endoscópica gástrica rutinaria. Se decide realización de gastrectomía total profiláctica dados los hallazgos patológicos y presencia de la mutación del gen CDH1, ésta se llevó a cabo por abordaje robótico. Tras la intervención la paciente fue dada de alta al sexto día postoperatorio, sin complicaciones durante el ingreso. El resultado de la anatomía patológica mostró datos de carcinoma de células en anillo de sello multifocal pT1aN0. Actualmente libre de enfermedad.

### DISCUSIÓN

Tras realizar la cirugía oncológica correspondiente (gastrectomía total con linfadenectomía D2) mediante abordaje robótico, la técnica de reconstrucción elegida fue el by-pass en Y de Roux. El video pretende mostrar los diferentes pasos y puntos clave de esta técnica, así como los aspectos en los que el abordaje robótico ha supuesto una ventaja o, en ocasiones, un inconveniente.

## SÍNDROME DE MCKITTRICK-WHEELOCK POR ADENOMA GIGANTE DE RECTO Y SU ABORDAJE VÍA TRANSANAL

*Cristina de la Cruz Cuadrado, Laura García García, Antonio Navarro-Sánchez, Dácil Montesdeoca Cabrera Cabrera, Iván Soto Darias, Esteban Pérez Alonso, Juan Ramón Hernández Hernández*

*Complejo Hospitalario Universitario Insular Materno Infantil*

### OBJETIVOS:

El síndrome de McKittrick-Wheelock se caracteriza por un cuadro de diarreas hipersecretoras, depleción hidroelectrolítica y azoemia prerrenal, secundario a adenomas vellosos hipersecretores. Presentamos el vídeo de un adenoma hipersecretor gigante de recto resecado de manera satisfactoria por vía transanal, evitando la resección anterior de recto.

### MATERIAL Y MÉTODO:

Varón de 75 años diabético e hipertenso, que debutó con un cuadro de diarreas y fracaso renal secundario a un adenoma vellosos rectal gigante. La endoscopia digestiva baja mostró una lesión mamelonada en recto medio de 4 cm, que abarcaba casi la totalidad de la circunferencia. Se ampliaron estudios con un TAC y RM abdominal donde se mostraba una lesión de crecimiento endoluminal con múltiples vellosidades y localizado a 6.3 cm del margen anal. En la biopsia se identificaron fragmentos de adenoma vellosos.

### RESULTADOS:

Tras reposición hidroelectrolítica, resolución del fracaso renal y discusión multidisciplinar, fue intervenido por abordaje transanal (TAMIS) realizándose una resección del pólipo vellosos hipersecretor de gran tamaño a unos 7 cm del margen anal. Como complicaciones postoperatorias, el paciente presentó varios episodios de rectorragias que requirieron, tras intento de manejo endoscópico, dos reintervenciones. Ambas, se abordaron por TAMIS, objetivando un sangrado arterial en el área de resección previa que se controlaron con sutura. El paciente fue dado de alta sin presentar nuevos episodios de sangrado y con un resultado anatomopatológico de adenoma vellosos hipersecretor con márgenes libres.

### CONCLUSIONES:

El tratamiento de adenomas gigantes por cirugía transanal permite obtener adecuados márgenes de resección, constituyendo una alternativa a las resecciones de recto por vía abdominal y evitando las secuelas que podrían acontecer teniendo en cuenta la benignidad de la lesión del caso presentado. En contraposición, resecciones muy amplias mediante abordaje transanal tienen la consecuencia de un riesgo aumentado de hemorragia postoperatoria dado el tamaño de la escara. Es preciso valorar de manera individualizada cada caso para establecer un tratamiento individualizado según las necesidades clínicas y deseos del paciente. A su vez, se detalla la particularidad del caso, en el que se precisa alto nivel de sospecha para su diagnóstico y manejo preciso de los iones y la función renal previa a la intervención quirúrgica, por lo que el manejo multidisciplinar es primordial.

## MANEJO TERAPÉUTICO DEL LEIOMIOSARCOMA PERIANAL. A PROPÓSITO DE UN CASO

*Cordero Rojas, Ainhoa; Déniz Ramírez, Ariadna M<sup>a</sup>; Navarro-Sánchez, Antonio; Soto Darías, Iván; Becerra Jorge, María de las Nieves; Pérez Alonso, Esteban; Hernández Hernández, Juan Ramón*

*Complejo Hospitalario Universitario Insular Materno Infantil*

**INTRODUCCIÓN:** El leiomioma (LM) es un tumor, derivado de las células de músculo liso de comportamiento agresivo. Los sarcomas de tejidos blandos representan el 0,7% de los tumores malignos y mientras que los LM del 5% al 10%. Pueden localizarse en órganos sólidos, tanto a nivel del tracto gastrointestinal como útero, dermis y tejido óseo, siendo estas dos últimas, más infrecuentes. En los estudios de inmunohistoquímica, destacan la actina, H-Caldesmon y desmina presentes en el 100% de los casos. El LM de partes blandas se ha subdividido clásicamente en tres grupos con fines de pronóstico y tratamiento: LM de partes blandas somáticas, LM cutáneo y LM de origen vascular.

**MATERIAL Y MÉTODOS:** Mujer de 39 años que es remitida desde su Centro de Atención Primaria de Fuerteventura, por autopalpación de nódulo perianal en agosto de 2020. Aporta RMN que informa de lesión expansiva en fosa isquioanal izquierda de 5x4x3.5 (CCxAPxT) contactando ampliamente con el músculo elevador del ano en las fibras del esfínter anal externo a las cuales infiltra y se extiende levemente hacia el espacio interesfinteriano posterior y al perine, con aparente cápsula. En probable relación angiomixoma perianal.

**RESULTADOS:** A la exploración física, se palpa tumoración perineal y perianal, de consistencia blanda. Al tacto rectal produce abombamiento superior al complejo esfinteriano en cara izquierda. La ecografía anal objetiva tumoración de ecogenicidad mixta en fosa isquioanal izquierda que se origina en canal anal alto, debajo de la rama puborrectal izquierda. Desplaza el complejo esfinteriano hacia la derecha sin impresionar de infiltración. La tumoración llega hasta canal anal bajo. Tras valoración de pruebas de imagen y decisión multidisciplinar se realiza resección completa de la tumoración por acceso perianal izquierdo, objetivando una lesión de consistencia blanda, bien delimitada. No se objetiva infiltración, pero sí adherido a fibras del esfínter anal externo, en su porción distal. La anatomía patológica reveló leiomioma de 6 cm de dimensión máxima. Grado 1. Hasta 8 mitosis en 10 campos de gran aumento. Grado de diferenciación G2. Necrosis ausente. No se observa invasión linfocelular. Bordes quirúrgicos constituidos por la propia pseudocápsula tumoral. Estadío tumoral: pT2. Tras presentarlo en comité de tumores de sarcomas, se completa estudios con TAC de estadiaje, que informa de no extensión a otros niveles. Finalmente, se decide completar tratamiento adyuvante con radioterapia.

**CONCLUSIÓN:** Los leiomiomas son tumores agresivos. Su pronóstico es desfavorable y su diagnóstico en estadios iniciales es esencial para realizar un tratamiento precoz. En nuestro caso, al tratarse de lesión perianal no está indicada la biopsia ya que la lesión era resecable. La inmunohistoquímica y los marcadores miogénicos, permiten el diagnóstico diferencial con otro tipo de neoplasias. El manejo multidisciplinar es primordial dada la estirpe y localización de la lesión.



# XXI CONGRESO

SOCIEDAD CANARIA DE CIRUGÍA



**SESIÓN DE COMUNICACIONES  
ORALES Y VÍDEOS**

**JUEVES 16:00**

## UTILIDAD DE LA SEMILLA ELECTROMAGNÉTICA MAGSEED® EN LA CIRUGÍA DE LA MAMA

*María Jezabel Fernández - Carrión, Laura Jiménez-Díaz, David Ortiz-López, Magali García-Suárez, María Elvira-Merola, Joaquín Marchena-Gómez*  
*Hospital Universitario de Gran Canaria Doctor Negrín*

**INTRODUCCIÓN.** La semilla electromagnética Magseed® es un nuevo método de localización de lesiones tumorales no palpables en la mama y de adenopatías axilares. El objetivo de este estudio fue analizar los resultados preliminares obtenidos con su utilización en la Unidad de Mama de nuestro centro.

**MÉTODO.** En el período comprendido entre marzo de 2021 y febrero de 2022, se utilizó esta técnica para la localización de lesiones tumorales no palpables en mama y adenopatías axilares en 53 pacientes diagnosticadas de cáncer de mama. La técnica consiste en la colocación antes de la intervención de la semilla magnética de forma ecoguiada dentro de la lesión tumoral en la mama o en la cortical del ganglio linfático axilar a extirpar y su localización intraoperatoria mediante un sistema de detección específico con una sonda que genera un campo electromagnético más potente conforme se acerca a la semilla, lo que permite la localización y la exéresis dirigida del tejido que la incluye. Se recogieron para el análisis las características clínicas del paciente, del tumor, el tipo de cirugía practicada, las complicaciones postoperatorias, recidivas y supervivencia.

**RESULTADOS.** De las 53 pacientes en las que se utilizó, en 35 pacientes (66%) se colocó en la mama, en 15 (28%) en la axila y en 3 en la mama y en la axila (6%). Se practicaron 38 (72%) tumorectomías guiadas por Magseed®, 30 asociadas a biopsia selectiva del ganglio centinela (BSGC), 5 a linfadenectomía axilar, 2 casos a linfadenectomía axilar con biopsia escisional de ganglio marcado con Magseed® y en 1 caso, a disección axilar dirigida por Magseed®. En las pacientes con sólo localización axilar con semilla, se practicó tumorectomía guiada por arpón y disección axilar dirigida o target axillar y disección con semilla (T.A.D) en 7 pacientes, mastectomía y biopsia escisional con semilla y linfadenectomía en 3 pacientes, tumorectomía guiada por arpón y biopsia escisional y BSGC en 1 paciente, tumorectomía guiada por arpón y biopsia escisional con semilla y linfadenectomía en 1 paciente, biopsia escisional con semilla y linfadenectomía axilar en otra paciente y sólo biopsia escisional con Magseed® de adenopatías axilares en 2 pacientes. En 3 pacientes (3/38 = 8%) se realizó tumorectomía guiada por varias semillas (en 1 paciente, por tumor multicéntrico, asociando además un arpón y en 2, por tumor bicéntrico) y en otras 3 (3/18 = 17%) pacientes, se colocaron dos semillas en la axila para la exéresis dirigida de esos dos ganglios linfáticos. En otra paciente, se colocó en la axila 1 semilla y un arpón para exéresis dirigida. En 2 pacientes (5%), la tumorectomía fue bilateral. El tamaño medio del tumor en la mama fue de 17 mm (+/- 11) y la media de ganglios extirpados con la T.A.D fue de 4. En la Anatomía Patológica definitiva, en 8 (21%) pacientes a las que se les realizó tumorectomía, el tumor fue multicéntrico. Veinte (38%) pacientes habían recibido tratamiento neoadyuvante. Histológicamente, el subtipo tumoral más frecuente fue el Luminal B HER 2 negativo (32 pacientes, 60%). En todos los casos, se pudo localizar la lesión y los ganglios y proceder a su exéresis, si bien en 2 pacientes (11%) la semilla estaba en la grasa periganglionar. Solo en 2 (5%) pacientes el margen de resección se consideró afecto y se realizó ampliación de márgenes para completar la cirugía. Sólo una de las pacientes a las que se les realizó T.A.D (14%), requirió reintervención para linfadenectomía axilar. Una paciente (2%) con tumorectomía con Magseed y T.A.D se reintervino por sangrado postoperatorio. La mortalidad operatoria fue del 0%. Hasta la fecha no se ha constatado ninguna recidiva, si bien el tiempo de seguimiento ha sido corto.

**CONCLUSIONES.** La utilización de la semilla electromagnética Magseed® es una técnica segura, fiable y de gran aplicabilidad para localizar y facilitar la extirpación de lesiones no palpables de mama y adenopatías axilares con buenos resultados a corto plazo. Se precisan más estudios para valorar sus resultados a largo plazo.

## FACTORES RELACIONADOS CON LA RESPUESTA PATOLÓGICA COMPLETA TRAS TRATAMIENTO NEOADYUVANTE EN EL CÁNCER DE MAMA.

*Laura Jiménez Díaz; M<sup>a</sup> Jezabel Fernández Carrión; David Ortiz López; Olivia Benet Muñoz; Raquel Bañolas; Joaquín Marchena Gómez*  
*Hospital Universitario de Gran Canaria Dr. Negrín.*

### INTRODUCCIÓN.

El tratamiento sistémico neoadyuvante es un pilar fundamental en el cáncer de mama localmente avanzado. La respuesta patológica completa, definida como la ausencia de tumor invasivo en la mama y en los ganglios axilares, es un factor predictivo de supervivencia y supervivencia libre de enfermedad en estas pacientes. Encontrar factores que nos permitan predecir esta respuesta podrían ayudarnos a planificar y optimizar el tratamiento tanto sistémico como quirúrgico que recibirán.

### MÉTODO.

Estudio observacional retrospectivo en el que se incluyeron 99 pacientes intervenidas por cáncer de mama y a las que previamente se les había administrado neoadyuvancia. Se recogieron como variables predictivas la edad, estado hormonal, el tamaño según RMN, afectación axilar, el grado y subtipo histológico (ductal vs otros), receptores de estrógenos, receptores de progesterona, HER2 y subtipo molecular, así como el ratio neutrófilo-linfocítico (RNL) y el ratio plaqueta-linfocito (RPL). Como variable dependiente se recogió la respuesta patológica completa. Mediante técnicas de análisis univariante, se analizó cuál de estas variables se relacionaban con la resolución completa del tumor. A continuación se construyó un modelo de regresión logística para identificar los factores pronósticos independientes de respuesta patológica completa.

### RESULTADOS.

De las 99 pacientes con cáncer de mama tratadas con neoadyuvancia se obtuvo una respuesta completa en 28 (28,3%) casos. En el análisis univariante se relacionaron con la respuesta patológica completa las variables grado ( $p=0,025$ ), receptores estrogénicos ( $p<0,001$ ), receptores de progesterona ( $p<0,001$ ), HER2 ( $p=0,001$ ) y el subtipo molecular ( $p<0,001$ ). En el análisis multivariante permanecieron como factores pronósticos independientes de respuesta patológica completa los receptores de estrógenos ( $p=0,022$ ; OR:0,72 – IC95%: 0,53 – 0,95) y el HER2 ( $p=0,004$ ; OR:4,53 – IC95%:1,60 – 12,85).

### CONCLUSIONES.

Los dos principales factores de los que depende la respuesta patológica completa tras neoadyuvancia en el cáncer de mama son los receptores de estrógenos y el HER2. Esto ayudaría para conocer a priori qué tipo de enfermas se beneficiarían del tratamiento sistémico neoadyuvante, permitiéndonos realizar cirugías más conservadoras tanto en la mama como en la axila, en aquellas pacientes en las que predecimos una respuesta patológica completa.

## **INFLUENCIA DE LA MUTACIÓN KRAS EN LA FORMA DE PRESENTACIÓN CLÍNICO-PATOLÓGICA Y EN LA SUPERVIVENCIA DE PACIENTES INTERVENIDOS DE MTX HEPÁTICAS DE CÁNCER DE COLON**

*Sergio González Hernández, Jorge Brian Perez Torres, Liliانا Pezzetta Hernández, Fuensanta Mon Martín, Antonio Martín Malagón, Angel Carrillo Pallarés*  
Complejo Hospitalario Universitario de Canarias

### **INTRODUCCIÓN:**

La importancia de las mutaciones en algunos genes en relación a la supervivencia de los pacientes cancer de colon metastásico se ha visto incrementada en los últimos años. En especial, las mutaciones en el gen KRAS parecen determinar una peor supervivencia y una presentación más agresiva del tumor. Esto, según algunos grupos, puede suponer que el tener una mutación en el gen KRAS sea un criterio para adecuar el esfuerzo terapéutico según el paciente.

### **OBJETIVOS:**

Los objetivos de nuestro estudio han sido evaluar las diferencias en la presentación clínico-patológica de los pacientes con mutación contra los pacientes con KRAS nativo, evaluar las diferencias en la supervivencia a largo plazo entre ambos grupos, y determinar cuales han sido las variables clínico patológicas que han influido de forma significativa en la supervivencia de nuestros pacientes.

### **MATERIAL Y MÉTODOS:**

Para ellos hemos realizado un estudio de cohortes retrospectivo en el que hemos incluido a todos aquellos pacientes intervenidos de metástasis hepática de carcinoma colorrectal entre 2010 y 2019 en los que se estudio el KRAS. En total se incluyeron 138 pacientes (87 con Kras nativo y 51 con Kras mutado).

### **RESULTADO:**

Como resultado del objetivo principal del estudio, la supervivencia, en nuestro grupo de pacientes no podemos decir que exista una presentación más agresiva de la enfermedad fijándonos solo en la mutación del gen KRAS. Tras realizar un análisis multivariante teniendo en cuenta todas las variables que influyeron de forma significativa en la supervivencia tampoco obtuvimos diferencias significativas en la supervivencia de ambos grupos.

### **CONCLUSIÓN:**

En conclusión, no podemos afirmar que exista una presentación clínico patológica más agresiva según la mutación del KRAS y, por lo tanto, no hay evidencia como para limitar las opciones terapéuticas en los pacientes con KRAS mutado.

## **PAPEL DE LA NEOADYUVANCIA EN EL ABORDAJE DE LOS TUMORES GIST**

*Ismael Antón Fernández, Gabriel García Plaza, Mercedes Cabrera, Javier Alcalá, David Fernández San Millán, Juan Hernández Hernández*  
Complejo Hospitalario Universitario Insular Materno-Infantil

### **INTRODUCCIÓN**

Los tumores GIST se presentan en su gran mayoría de una forma localizada, siendo la resección quirúrgica el pilar fundamental de su tratamiento. En aquellos pacientes con enfermedad metastásica donde la resección quirúrgica no es posible, el tratamiento con los inhibidores de la tirosín-quinasa (imatinib) ha demostrado una alta tasa de respuesta y control de la enfermedad a largo plazo. No obstante, la terapia neoadyuvante juega un papel fundamental en aquellos tumores de gran tamaño con afectación local avanzada en los existen criterios de irreseccabilidad, o cuya resección suponga una elevada morbi-mortalidad.

### **OBJETIVOS**

El objetivo del estudio es describir una serie de pacientes con tumores GIST con enfermedad localmente avanzada o metastásica que han sido sometidos a cirugía de resección tumoral, tras recibir tratamiento con neoadyuvante con inhibidores de tirosin-quinasa. Entre los parámetros analizados destacan la localización y tamaño iniciales, la reducción del volumen tumoral, complicaciones postquirúrgicas y supervivencia.

### **MATERIAL Y MÉTODOS**

El presente trabajo es un estudio retrospectivo descriptivo en el que se analizaron los datos de pacientes recogidos en un registro sobre pacientes afectos de tumores GIST y tratados en el Servicio de Cirugía General del Hospital Universitario Insular de Gran Canaria (CHUI-MI). El periodo del estudio está comprendido entre los años 2005 y 2021. La muestra del estudio está compuesta de los pacientes con tumores GIST localmente avanzados o metastásicos que han recibido tratamiento con imatinib neoadyuvante previo a la cirugía y que han sido valorados por un comité multidisciplinar. Por tanto, el criterio de inclusión es ser paciente con diagnóstico de Tumor del estroma gastrointestinal (GIST) localmente avanzados o metastásicos tratados con neoadyuvancia previa a cirugía oncológica. Se excluyeron a aquellos pacientes que no cumplan el criterio de inclusión por haber realizado cirugía como tratamiento de primera elección o bien por no haber sido posible completar el protocolo de recogida de datos.

### **DISCUSIÓN**

Los inhibidores de la tirosin-quinasa como el Imatinib han supuesto una revolución en el tratamiento de los pacientes con tumor GIST. Aunque son necesarios más estudios que determinen el impacto de la neoadyuvancia en pacientes con enfermedad localmente avanzada como paso previo a cirugía electiva, parece que la reducción del volumen tumoral conseguida en la mayoría de los casos puede mejorar los resultados quirúrgicos y consiguente el manejo de estos pacientes a largo plazo.



### PROTOCOLO DE ACTUACIÓN Y RESULTADOS DEL MANEJO DE LA HERNIA INGUINAL RECIDIVADA EN UNIDAD DE PARED ABDOMINAL

*Ayoze B. Gonzalo Hernández, Raul Medina Velázquez, Maria del Mar Sanchez-Lauro, Aurora Suárez Cabrera, Olivia Benet Muñoz, Joaquín Marchena Gómez*  
*Hospital Universitario de Gran Canaria Dr. Negrín.*

**INTRODUCCIÓN:** El correcto manejo de la recidiva herniaria se alza como uno de los grandes retos dentro de la cirugía de pared abdominal dada la mayor exigencia técnica y demanda por parte del paciente.

**OBJETIVO:** Analizar resultados en el manejo de la hernia inguinal recidivada, tras la creación de Unidad de Pared Abdominal en El Hospital Universitario de Gran Canaria Doctor Negrín.

**MATERIAL Y MÉTODO:** Estudio descriptivo retrospectivo con recogida prospectiva de datos de una serie de pacientes intervenidos por hernia inguinal recidivada tras implantación de Unidad de Pared Abdominal en el HUGCDN.

Se recogen variables demográficas, comorbilidades, características de la hernia, variables intraoperatorias y complicaciones postoperatorias. Se realiza también un análisis de calidad de vida pre y postoperatoria de los pacientes según la escala EuraHS QoL mediante consulta telefónica y se comparan las puntuaciones pre y postoperatorias mediante la prueba T de Student. Se presenta el protocolo de adecuación de la técnica quirúrgica a emplear en función de las características del paciente y de su recidiva herniaria.

**RESULTADOS:** En los últimos 2 años se han intervenido 42 pacientes por hernia inguinal recidivada: 22 recidivas izquierdas y 21 derechas. 4 pacientes presentan recidiva de un lado y hernia primaria contralateral y 1 recidiva bilateral. 36 pacientes son varones (85.7%) y 6 mujeres (14.3%) con una edad media de 64.3 años y un IMC medio de 26,1. 7 pacientes eran diabéticos (16.7%), 8 EPOC (19%) y 11 fumadores (26,2%). El 47.6 % de la muestra era ASA II, 45.2% ASA III y 7% ASA I. Todos los pacientes fueron intervenidos en régimen ambulatorio excepto 13 pacientes (30%) que precisaron ingreso con estancia media de 0.6 días.

Respecto a la técnica empleada se realizaron 2 Rutkow-Robbins (5%), 6 hernioplastias Lichtenstein (14%), 5 TEP (12%), 13 TAPP (30%), 16 abordajes tipo Nyhus (37%), 1 conversión de TAPP a Lichtenstein (2%).

Respecto a las complicaciones postoperatorias se produjo 1 lesión vesical con urinoma tras TEP; dos orquiectomías, las cuales se realizan como complicación tras Lichtenstein en ambos pacientes; y un hematoma tras TAPP. Hemos reportado 1 caso de nueva recidiva, así como 3 casos de dolor crónico de los cuales 1 paciente necesitó reintervención por meshoma. Basándonos en la escala EuraHS-QoL, todos los pacientes han mejorado su calidad de vida salvo uno que obtiene la misma puntuación pre- y postoperatoria y otro que empeora puntuación por dolor secundario a orquiectomía. Las diferencias de puntuación en el cuestionario pre- y postoperatorio son estadísticamente significativas tanto de forma global como para cada uno de los dominios (dolor, restricción y estética) por separado.

**CONCLUSIÓN:** La hernia inguinal recidivada constituye una patología compleja que debe ser tratada en unidades especializadas evitando realizar el mismo abordaje que en la anterior reparación fallida de cara a prevenir complicaciones. A pesar de que casi todos los pacientes reportan mejoría significativa en su calidad de vida tras la reparación de una hernia inguinal recidivada, existen pacientes que por diversas circunstancias mantienen limitaciones en su vida diaria.

### HERNIA DE SPIEGEL GIGANTE. HERNIOPLASTIA LAPAROSCÓPICA TRANSABDOMINAL PREPERITONEAL (TAPP)

*Anabel Álvarez García, Raúl Medina Velázquez, Mª del Mar Callejón Cara, Mª José Luque García, Aurora Suárez Cabrera, Mª del Mar Sánchez-Lauro Martínez, Joaquín Marchena Gómez*

*Servicio de Cirugía General y del Aparato Digestivo, Hospital Universitario de GC Dr. Negrín*

#### OBJETIVO

Exponer la factibilidad y seguridad del abordaje laparoendoscópico TAPP de la hernia de Spiegel. Para ello, mostramos el vídeo de una hernioplastia de Spiegel laparoscópica vía TAPP para el tratamiento de una hernia de Spiegel gigante.

#### MATERIAL Y MÉTODO

Mujer de 73 años, con antecedentes personales de HTA, obesidad (IMC de 31,2) y cirugía ginecológica previa por la que presenta cicatriz de Pfannenstiel.

Es valorada en Consultas Externas de Cirugía General por gran hernia en fosa ilíaca derecha, reducible solo parcialmente, que le genera importantes molestias, incluyendo un importante episodio de dolor abdominal que motiva su visita al Servicio de Urgencias Hospitalarias, en contexto de probable subincarceración de la misma. La exploración física no resulta suficiente para discernir entre gran eventración de extremo lateral de la cicatriz de Pfannenstiel o hernia de Spiegel gigante.

El TAC de abdomen realizado para planificación quirúrgica revela la existencia de una gran hernia en fosa ilíaca derecha con unas dimensiones aproximadas de 26,1 x 7,8 x 14,8 centímetros, que se extiende desde la zona inguino-púbica derecha hasta flanco derecho a la altura de la tercera vértebra lumbar, con gran contenido de epiplon e intestino delgado, un índice de Tanaka del 15% y un defecto herniario aproximado de 5 centímetros.

Se presenta el vídeo correspondiente al abordaje laparoscópico transabdominal preperitoneal, elegido para el tratamiento de esta hernia, en el que se describen los diferentes pasos realizados durante la intervención.

#### RESULTADOS

Durante la laparoscopia exploradora se objetiva defecto herniario de aproximadamente 5 centímetros, con gran cantidad de asas intestinales y su correspondiente meso (sin signos de sufrimiento), situado a nivel de fosa ilíaca derecha, que no parece secundario a cicatriz de Pfannenstiel previa (descartándose eventración), compatible con Hernia de Spiegel o inguinal indirecta primaria gigante.

Tras reducir el contenido herniario, se procede con la apertura de flap peritoneal por encima del defecto, con disección del espacio preperitoneal hasta identificar referencias anatómicas. Posterior disección y reducción de saco herniario, que debido a su voluminosidad deja importante cavidad residual entre musculatura transversa y oblicua del abdomen. Se cierra el defecto herniario con sutura barbada y se coloca malla de polipropileno de poro estrecho en espacio preperitoneal, con fijación a ligamento de Cooper y cara posterior de músculo recto con Taker reabsorbible. Finalmente, se cierra el flap peritoneal con sutura barbada.

#### CONCLUSIONES

Recomendamos el abordaje TAPP en el tratamiento de la hernia de Spiegel, pues integra las ventajas de una mejor visibilidad del defecto junto a la posibilidad de colocar la malla en una localización segura (espacio preperitoneal), evitando así la entrada en contacto del material protésico con el contenido intestinal, posición que consideramos ideal para el tratamiento de cualquier tipo de hernia. Además, se trata de una técnica segura, con bajo índice de complicaciones, incluso en casos complejos, como el presentado en este vídeo.

### PRIMERAS EXPERIENCIAS CON LA TÉCNICA e-MILOS EN UN HOSPITAL DE TERCER NIVEL

*Bañolas Suárez R., Medina Velázquez R., Yepes Cano A., Callejón Cara MM, Suárez Cabrera A. Sánchez Lauro MM., Luque García MJ., Marchena Gómez J.*

*Hospital Universitario de Gran Canaria Doctor Negrín*

#### INTRODUCCIÓN:

Las hernias primarias de pared abdominal son las segundas más frecuentes en todo el mundo. Las técnicas de reparación con malla se asocian con menores tasas de recidiva que la reparación únicamente con sutura. La diástasis de rectos abdominales concomitante ha sido reconocida como un factor de riesgo para la recurrencia de la hernia. Según la evidencia actual, el espacio retromuscular o preperitoneal es la mejor localización para la colocación de mallas en la reparación de hernias de la pared abdominal. En los últimos años se han diseñado nuevas técnicas laparoendoscópicas mínimamente invasivas para la reparación herniaria destacando la técnica MILOS (Mini- or Less-Open Sublay) y e-MILOS (endoscopic Mini- or Less-Open Sublay) que permiten colocar grandes mallas retromusculares a través de una pequeña incisión transhernial, evitando así un traumatismo importante en la pared abdominal.

#### CASO CLÍNICO:

Presentamos el vídeo de 2 casos clínicos en los que reparamos una hernia umbilical y una diástasis de rectos abdominales con la técnica de e-MILOS. Se trata de dos varones en la década de los sesenta años con una hernia M3W1 y una diástasis de rectos moderada (5-10 cm). En ambos casos se logró un buen resultado estético, ausencia de recidiva de la hernia hasta el momento actual, la estancia hospitalaria fue de 24 h y no se produjo ninguna complicación postquirúrgica.

#### CONCLUSIÓN:

La técnica e-MILOS permite la reparación exitosa de la mayoría de hernias de pared abdominal. Además una de las indicaciones ideales es la asociación de una hernia umbilical o periumbilical y una diástasis de rectos abdominales ya que permite la corrección de ésta disminuyendo considerablemente el riesgo de recidiva de la hernia. Presenta unos resultados buenos con baja tasa de complicaciones. Es una técnica reproducible pero que requiere una curva de aprendizaje, especialmente en las primeras fases de la cirugía en las que se accede al espacio retromuscular o preperitoneal.

### TRIPLE NEURECTOMÍA POR RETROPERITONEOSCOPIA

*C. López, A., Navarro-Sánchez, I. Soto, D. Montesdeoca, E., Pérez, J.R. Hernández*

*Complejo Hospitalario Universitario Insular Materno-Infantil*

#### OBJETIVO

La inguinodinia crónica intensa aparece hasta en el 15% de los pacientes tras hernioplastia inguinal, fundamentalmente tras cirugía abierta. Siendo incapacitante hasta en el 8% de los casos. La triple neurectomía quirúrgica se considera la última opción terapéutica dadas las secuelas irreversibles, aunque presenta una tasa de éxito elevada. Se presenta un vídeo en el que se realiza triple neurectomía por retroperitoneoscopia en un paciente con dolor inguinal crónico tras múltiples intervenciones de hernia inguinal derecha.

#### MATERIAL Y MÉTODO

Paciente varón de 60 años, intervenido en 9 ocasiones de hernia inguinal derecha por vía anterior en diferentes centros y en una ocasión en nuestro hospital para retirada de plug de malla de polipropileno intraabdominal por vía laparoscópica. Refiere dolor inguinal intenso e incapacitante.

Tras escasa respuesta al tratamiento conservador y descartar recidiva, se decide manejo quirúrgico.

#### RESULTADOS

La realización de mapeo nervioso demuestra dolor inguinal intenso en las regiones dependientes del nervio ilioinguinal, iliohipogástrico y rama genital del gónito-femoral. Mediante acceso retroperitoneal endoscópico y tras disección roma de la grasa con ayuda del retroneumoperitoneo se identifican las ramas nerviosas del iliohipogástrico e ilioinguinal que se seccionan. Posteriormente se disecciona en la porción más medial del psoas derecho indentificando la bifurcación del nervio gónito-femoral en sus dos ramas, seccionando la rama genital dada la localización del dolor en la evaluación preoperatoria. El paciente en el postoperatorio inmediato no presentaba dolor, siendo alta el mismo día de la cirugía y sin recurrencia del mismo tras un mes de la intervención.

#### CONCLUSIONES

La triple neurectomía quirúrgica permite el cese del dolor crónico en pacientes con poca o nula respuesta al tratamiento conservador, aunque dado lo irreversible del procedimiento la indicación debe ser en casos seleccionados y consensuados con el paciente. El acceso retroperitoneal ofrece varias ventajas ya que permite llegar a los nervios con un único acceso y proporciona un campo de disección sin compromiso de la cavidad abdominal, además de la posibilidad de crear una cavidad retroperitoneal que facilita la disección.



**XXI CONGRESO**  
SOCIEDAD CANARIA DE CIRUGÍA

**IV**

**SESIÓN DE COMUNICACIONES  
VÍDEOS**

**VIERNES 09:00**

### PANCREATECTOMÍA CORPOROCAUDAL CON PRESERVACIÓN ESPLÉNICA ROBÓTICA.

*Casanova Ramos, R; Martín Malagón A, Fernández López L, Pérez Torres JB, Pezzetta Hernández L, González Hernández S.*

*Cirugía General y Digestiva. Hospital Universitario de Canarias.*

#### INTRODUCCIÓN:

El abordaje robótico podría mejorar algunas dificultades de la cirugía laparoscópica pancreática gracias a la visualización en alta definición 3D y a la mayor libertad de movimientos de los instrumentos.

#### CASO CLÍNICO:

Mujer de 72 años con antecedentes de HTA, DLP, hipotiroidismo, cáncer de mama (cirugía + RT + hormonoterapia), histerectomía vaginal.

Se llega al hallazgo incidental de lesión en cuerpo y cola de páncreas con diagnóstico de tumor mucinoso pancreático intraductal. En el seguimiento se aprecia un crecimiento de la cola pancreática por lo que se decide en comité de tumores realizar pancreatectomía coroporo-caudal.

#### TÉCNICA QUIRÚRGICA:

Abordaje de la cavidad abdominal mediante 4 trocares robóticos y 1 trocar de 12 mm auxiliar. Acceso a transcavidad de los epiplones. Identificación de vena cólica media en borde inferior de cuello pancreático. Se realiza ecografía intraoperatoria con identificación del tumor en cuello pancreático y de la vía biliar a nivel de la cabeza pancreática.

Dissección de cabeza y proceso uncinado del páncreas y de la vena mesentérica superior, dissección de arterias colaterales aberrantes y sección de las mismas. Sección a nivel de cuello pancreático con grapadora mecánica.

Dissección del resto páncreas tomando como referencia arteria y vena esplénica. Preservando ambos vasos y comprobando la viabilidad del bazo.

Extracción de la pieza en bolsa por incisión previa de Pfannestiel. Drenaje aspirativo en lecho quirúrgico.

Evolución postoperatoria sin incidencias: alta a los seis días.

AP definitiva: Neoplasia quística mucinosa pancreática papilar intraductal con bajo grado de displasia. Tamaño de lesiones 21 x 19 mm, 10 mm y 7 mm. Margen de resección libre.

#### DISCUSIÓN:

El abordaje robótico podría mejorar algunos inconvenientes de la cirugía laparoscópica pancreática.

En varias revisiones sistemáticas han demostrado que la cirugía robótica presenta resultados similares a la laparoscópica en cuanto a complicaciones postoperatorias, necesidad de transfusión, tiempo operatorio, estancia hospitalaria, resección R0 y número de ganglios extraídos.

Además, el abordaje robótico aumenta la tasa de preservación de los vasos esplénicos y reduce el riesgo de conversión a cirugía abierta.

### SUPRARRENALECTOMÍA ROBÓTICA EN PACIENTE CON FEOCROMOCITOMA.

*Yepes Cano, Andrés Felipe; Acosta Mérida, María Asunción; Fernández Quesada Carlos, Casimiro Pérez, José Antonio; Callejón Cara, María del Mar; Marchena Gómez, Joaquín. Hospital Universitario de Gran Canaria Dr. Negrín.*

**OBJETIVOS:** Se presenta el vídeo-caso de la intervención quirúrgica y los aspectos técnicos más relevantes de la suprarrenalectomía mediante abordaje robótico realizada a paciente con diagnóstico de feocromocitoma.

**MATERIAL Y MÉTODOS:** Paciente varón de 60 años con antecedentes de HTA de 3 años de evolución, bien controlada, sin crisis hipertensivas, en tratamiento con losartán/hidroclorotiazida 50/12.5 mg 1-0-0. Fue estudiado en el Servicio de Endocrinología tras hallazgo incidental de masa suprarrenal descubierta en un TC abdominal solicitado por traumatismo abdominal. Por lo demás, el paciente se presentaba asintomático. Exploración física sin hallazgos relevantes, salvo tensión arterial 191/96 mmHg. Frecuencia cardíaca 97 lpm, talla 174 cm, peso 81kg. En la analítica destaca hipercolesterolemia de 207 mg/dl, dehidroepiandrosterona sulfato de 170.60 ug/dL, androstendiona delta-4 de 0.43, metanefrina 730 pg/mL, normetanefrina de 610 pg/mL, testosterona 3.91, ratio aldosterona/concentración de renina de 2,17 ng/dL/uUI/ml, cortisol tras dexametasona < 1.00 mcg/dL. El TC abdominal es informado de masa suprarrenal derecha bien definida, de 3,6 x 3,5 cm con impronta en la vena cava inferior que presenta captación heterogénea con focos grasos y de necrosis en su interior. La glándula suprarrenal contralateral no presenta alteraciones. Los hallazgos son indeterminados pudiendo tratarse de un adenoma pobre en lípidos sin poder descartar feocromocitoma, carcinoma adrenal cortical o metástasis (no se identifica tumor primario). Una vez completo el estudio se llega al diagnóstico de feocromocitoma suprarrenal derecho, se solicita valoración quirúrgica y se inicia alfabloqueo con doxazosina 4mg dos meses antes de la cirugía, y betabloqueo con atenolol 50mg un mes antes de la cirugía con objetivos cumplidos de tensión arterial < 120/80 mmHg y frecuencia cardíaca de 60-70 lpm.

**RESULTADOS:** Se interviene de manera programada, realizándose suprarrenalectomía derecha robótica con el paciente en decúbito lateral izquierdo con pilet en ángulo ilio-costal, usando tres trocares robóticos y dos de asistencia. Intraoperatoriamente se objetiva una masa suprarrenal derecha de más de 5 centímetros, dura, redondeada, heterogénea, bien delimitada y vascularizada, apoyada sobre la vena renal derecha, vena cava y entrada del pedículo renal derecho, retrohepática, que llega hasta diafragma longitudinalmente. No presenta signos aparentes de infiltración de dichas estructuras, aunque sí se encuentra apoyada íntimamente en ellas. Presenta además hepatomegalia con esteatosis hepática. Se culmina la cirugía sin incidencias intraoperatorias, con buen control a nivel hidroelectrolítico y hemodinámico desde el punto de vista anestésico.

La evolución postoperatoria fue favorable con buen control tensional. Fue dado de alta al tercer día postoperatorio. Al mes pudo reducir dosis de antihipertensivos un 50%.

**CONCLUSIONES:** La cirugía del feocromocitoma representa un desafío quirúrgico y anestésico, debido fundamentalmente al riesgo hemodinámico y consecuencias de la tormenta hormonal durante la manipulación glandular. El acceso mediante abordaje laparoscópico se ha convertido en el estándar, frente a la cirugía abierta, a pesar de esta dificultad, tras un adecuado acondicionamiento prequirúrgico. Con la reciente llegada de la tecnología robótica, es posible añadir una mejor visión, libertad de movimiento de las pinzas, ergonomía y precisión, a las ventajas ya aportadas por la cirugía laparoscópica, manteniendo los mismos niveles de seguridad y eficacia.

### PRIMERAS EXPERIENCIAS EN CIRUGÍA BARIÁTRICA ROBÓTICA EN UN CENTRO DE TERCER NIVEL

*Bañolas Suárez R., Acosta Mérida MA., Fernández-Quesada C., Casimiro Pérez JA., Callejón Cara MM., Suárez Cabrera A., Marchena Gómez J.*  
*Hospital Universitario de Gran Canaria Doctor Negrín*

**INTRODUCCIÓN:** La obesidad se ha convertido en uno de los principales problemas de salud pública a nivel mundial, en concreto España se encuentra entre los países con una tasas de sobrepeso (39.3%) y obesidad (21.6%) altas.

Durante años numerosos investigadores han dedicado un gran esfuerzo al objetivo de encontrar un tratamiento médico efectivo para la obesidad pero hasta la fecha no se ha logrado. En la actualidad el único tratamiento efectivo para este trastorno es el quirúrgico. La cirugía bariátrica ha demostrado lograr una pérdida de peso mantenida a largo plazo. Esto supone la disminución de la incidencia, el control o incluso la remisión de las comorbilidades asociadas a la obesidad así como un aumento de la calidad de vida percibida por el paciente.

Este reconocimiento como el único tratamiento efectivo de esta enfermedad ha supuesto que el número de procedimientos de cirugía bariátrica que se realizan a nivel mundial esté en continuo aumento.

Asimismo a lo largo de la última década se esta produciendo un importante incremento de la cirugía robótica en todo el mundo. La Cirugía Bariátrica, es una de las principales beneficiadas de esta implementación, siendo la segunda área de superespecialización de Cirugía General, tras la Coloproctología, en la utilización del robot.

**CASO CLÍNICO:** Presentamos en el vídeo las dos primeras cirugías bariátricas robóticas, una gastrectomía vertical y un bypass gástrico, realizadas en nuestro centro. La primera en una mujer de 44 años con IMC 45 kg/m<sup>2</sup> con antecedentes de hipertensión arterial con hipertrofia ventricular izquierda, dislipemia y esteatosis hepática. La segunda en una mujer de 37 años con IMC 47 kg/m<sup>2</sup> hipertensión arterial, esófago de Barret, hernia de hiato y prediabetes. En ambos casos el postoperatorio discurrió sin incidencias recibiendo un alta temprana.

**DISCUSIÓN:** El uso del robot en cirugía bariátrica aporta grandes mejoras sobre la laparoscopia. Mejora la precisión, la libertad de movimientos y la visión del campo quirúrgico. Además facilita el acceso y la creación de un campo quirúrgico con un espacio adecuado para el trabajo, aspectos especialmente complejos de lograr en paciente con obesidad mórbida.

No obstante, lo costes de su utilización actualmente son muy elevados en comparación con la laparoscopia.

Las ventajas que la cirugía robótica bariátrica aporta frente a la laparoscopia sumado a la demostración de su eficacia, factibilidad y seguridad superan la desventaja de su alto coste que, además, es posible que no sea tan elevado si se realiza un análisis más exhaustivo; por ello el uso del robot ha de considerarse presente y futuro en la cirugía bariátrica.

### RESECCIÓN ROBÓTICA DE QUISTE DE COLÉDOCO

*Beatriz Díaz Pérez, Jorge Brian Pérez Torres; Samuel Morales Díaz; Antonio Martín Malagón; Liliana Pezzetta Hernández; Ángel Carrillo Pallares.*  
*Hospital Universitario de Canarias*

#### INTRODUCCIÓN:

Presentamos nuestra primera excisión robótica de un quiste de colédoco tipo I con reconstrucción mediante hepaticoyeyunostomía en Y de Roux.

#### CASO CLÍNICO:

Mujer de 19 años con hallazgo casual de quiste de colédoco durante una laparoscopia exploradora. La RMN muestra dilatación de colédoco proximal de 31x20x21 mm (TxAPxCC) con moderada prominencia de conducto hepático común y vía biliar intrahepática, sin componentes nodulares sólidos, compatible con quiste de colédoco tipo I. La cirugía fue realizada con Robot Davinci Xi. Se realizó colecistectomía clásica asociada a la disección del quiste de colédoco. La sección distal del colédoco se cerró con sutura continua. La hepaticoyeyunostomía se realizó con sutura continua en doble plano de monofilamento 4/0. La yeyunoyeyunostomía mecánica se completó con endoGIA de 45 mm. Postoperatorio sin incidencias, con estancia hospitalaria de 5 días.

#### DISCUSIÓN:

Los quiste de colédoco son una entidad rara, con incidencia de 1:200,000. Son dilataciones significativas de la vía biliar en ausencia de obstrucción del flujo biliar, más frecuentes en mujeres y en la raza asiática. Suelen diagnosticarse en la infancia (60%). La colangiopancreatografía por resonancia magnética (CPRMN) es el método de elección para su diagnóstico y planificación terapéutica. Se clasifican según Todani: I (dilatación quística extrahepática, el más frecuente, 80%); II (Divertículo supraduodenal); III (Coledococoele); IV (Quiste extrahepático, 40%); V (Sd Caroli, intrahepáticos). Se atribuye un origen congénito basado en la presencia de una unión anómala del conducto biliopancreático que permite el reflujo del jugo pancreático. Presentan escasa sintomatología como ictericia o dolor abdominal impreciso y hasta el 60-80% debuta en forma de sus complicaciones que principalmente son colecistitis, colangitis, pancreatitis, peritonitis biliar, abscesos hepáticos, cirrosis e hipertensión portal, degeneración maligna (2,5-30% de los casos, siendo más frecuente los adenocarcinomas (hasta 85%) y anaplásicos (10%)). El tratamiento de elección es la resección quística y de la vía biliar con colecistectomía y reconstrucción con hepaticoyeyunostomía en Y de Roux por abordaje abierto o laparoscópico. El seguimiento postquirúrgico incluirá CPRMN y marcadores tumorales.

#### CONCLUSIONES:

La cirugía robótica asistida para el quiste de colédoco es factible, ofrece una alta precisión y permite una reconstrucción mínimamente invasiva.

### SEGMENTECTOMÍA 2-3 VIA ROBÓTICA POR METASTASIS DE TUMOR NEUROENDOCRINO DE COLON

*Sergio González Hernández, Antonio Isaac Martín Malagon, Jorge Brian Pérez Torres, Liliana Pezzetta Hernández, Fuensanta Mon Martín, Angel Carrillo Pallares.*  
*Hospital Universitario de Canarias*

Se presenta el caso de una paciente de 81 años con diagnóstico de metástasis hepática en segmentos II/III de tumor neuroendocrino de colon derecho, ya intervenida en 2019 de hemicolectomía derecha. El estadiaje del tumor primario fue un T4N2M0. La paciente recibió quimioterapia posterior. Al año de la cirugía la paciente presenta recidiva única en segmento II de 2.5 cm, la cual se trata mediante ablación por microondas. En resonancia magnética de control se objetiva crecimiento de dicha lesión hasta 4.9 cm, por lo que se decide intervención quirúrgica. Se realiza segmentectomía II-III mediante robot. Se realiza maniobra de Pringle con torniquete externo usando un tubo torácico. Se realiza sección de los pedículos de los segmentos III y III. Se realiza transacción de parénquima hepático. Finalmente se secciona la vena suprahepática izquierda con endograpadora. En total hubieron dos clampajes de 23:30 minutos y 21:20 minutos. La paciente es dada de alta satisfactoriamente al cuarto día postquirúrgico. Como conclusión, la cirugía robótica es una vía segura y viable para este tipo de cirugía. Aporta un control vascular y del resto de estructuras nobles no alcanzable mediante la laparoscópica convencional, además del mayor rango de movimiento que ofrece al cirujano.

### GASTRECTOMÍA TOTAL CON LINFADENECTOMÍA D2 ROBÓTICA EN CÁNCER GÁSTRICO HEREDITARIO

*Ismael Antón Fernández, Eudaldo Miguel López-Tomassetti, Gabriel García Plaza, Juan Hernández Hernández*  
*Complejo Hospitalario Universitario Insular Materno Infantil*

#### INTRODUCCIÓN

El cáncer gástrico es el cuarto tumor más frecuente globalmente. En su mayoría los tumores gástricos son esporádicos, aunque está bien establecido que aproximadamente el 1-3% de los tumores se manifiestan en el contexto de síndromes hereditarios. En ese contexto el cáncer gástrico hereditario difuso se define como un síndrome de predisposición genética al cáncer con un patrón de herencia autosómico dominante. Éste tiene su origen en una mutación germinal en el gen CDH1, el cual controla la síntesis de la proteína de adhesión tisular cadherina-E. Existe un riesgo mayor del 80 % de desarrollar cáncer gástrico a lo largo de la vida en aquellos individuos portadores de una mutación patológica en la cadherina-E, así como un riesgo elevado para el desarrollo de cáncer de mama. En el abordaje terapéutico de estos pacientes están incluido la realización de test genéticos, recomendándose practicar una gastrectomía total profiláctica a los portadores asintomáticos de mutaciones patológicas debido a la presencia prácticamente universal de focos microscópicos de tumor en estos individuos.

#### CASO CLÍNICO

Paciente mujer de 32 años portadora de la mutación del gen CDH1 (e-cadherina). En este contexto presenta múltiples antecedentes familiares (abuela paterna, padre y hermana) de cáncer gástrico difuso, así como de cáncer de mama (tía paterna), todos ellos eran portadores de la mutación CDH1. Acude a nuestra consulta remitida desde Digestivo para valoración de profilaxis quirúrgica tras hallazgo de carcinoma en células de anillo de sello en biopsia endoscópica gástrica rutinaria. Se decide realización de gastrectomía total profiláctica dados los hallazgos patológicos y presencia de la mutación del gen CDH1, ésta se llevó a cabo por abordaje robótico. Tras la intervención la paciente fue dada de alta al sexto día postoperatorio, sin complicaciones durante el ingreso. El resultado de la anatomía patológica mostró datos de carcinoma de células en anillo de sello multifocal pT1aN0. Actualmente libre de enfermedad.

#### DISCUSIÓN

A propósito de este caso clínico presentamos el video de la intervención quirúrgica. La técnica quirúrgica elegida para este tipo de pacientes, como en nuestra paciente, es la gastrectomía total con linfadenectomía D2. Pretendemos mostrar los diferentes pasos y puntos clave de esta técnica, así como los aspectos en los que el abordaje robótico ha supuesto una ventaja o, en ocasiones, un inconveniente.

### BY-PASS EN Y DE ROUX ROBÓTICO TRAS GASTRECTOMÍA SUBTOTAL

*Ismael Antón Fernández, Eudaldo Miguel López-Tomasetti, Gabriel García Plaza, Juan Hernández Hernández*

*Complejo Hospitalario Universitario Insular Materno Infantil*

#### INTRODUCCIÓN

El manejo laparoscópico del cáncer gástrico ha supuesto un gran avance en el manejo quirúrgico de los pacientes con cáncer gástrico, siendo numerosos los estudios han confirmado su seguridad, con resultados oncológicos comparables con la cirugía abierta. Del mismo modo, en la actualidad el abordaje robótico se está mostrando como una técnica segura, eficaz y no inferior en resultados oncológicos en estos mismos pacientes, aunque por el momento no ha podido mostrar superioridad en dichos parámetros con respecto al abordaje laparoscópico. Aun así, en la última década la gastrectomía robótica se ha generalizado cada vez más como una opción mínimamente invasiva válida para el tratamiento del cáncer gástrico. Múltiples estudios recogen posibles ventajas de la gastrectomía (subtotal o total) robótica en comparación con el abordaje laparoscópico, especialmente en paciente con IMC elevados o enfermedad localmente avanzada. Estas ventajas son particularmente evidentes durante la linfadenectomía D2, que es uno de los parámetros más importantes para evaluar la adecuación oncológica, y durante reconstrucciones digestivas complejas como el By-pass en Y de Roux.

#### CASO CLÍNICO

Paciente mujer de 70 años con antecedentes de insuficiencia cardiaca y FA anticoagulada. Presenta cuadro de dolor abdominal de meses de evolución, asociado a síndrome constitucional e intolerancia alimentaria. Ingres a cargo del servicio de Digestivo por cuadro de hemorragia digestiva alta secundaria a úlcera duodenal (Dieulafoy) con resolución tras esclerosis de la lesión. Durante el ingreso se lleva a cabo biopsia de lesión ulcerosa antral con resultado anatomo-patológico compatible con adenocarcinoma, confirmado tras una segunda biopsia. Los hallazgos del TAC de estadiaje muestran una lesión ulcerada en antro-cuerpo gástrico con estadificación T1-2N0M0. Para el abordaje quirúrgico se optó el abordaje robótico, llevándose a cabo una gastrectomía subtotal con reconstrucción de Y de Roux. Fue dada de alta al cuarto día de la cirugía sin complicaciones durante el ingreso. El resultado de la anatomía patológica mostró adenocarcinoma pT1bNo. Actualmente libre de enfermedad.

#### DISCUSIÓN

Tras realizar la cirugía oncológica correspondiente (gastrectomía total con linfadenectomía D2) mediante abordaje robótico, la técnica de reconstrucción elegida fue el by-pass en Y de Roux. El video pretende mostrar los diferentes pasos y puntos clave de esta técnica, así como los aspectos en los que el abordaje robótico ha supuesto una ventaja o, en ocasiones, un inconveniente.

### ADENOMA SUPRARRENAL TRATADO MEDIANTE CIRUGÍA ROBÓTICA

*María Asunción Acosta Mérida, Aurora Suárez Cabrera, Carlos Fernández Quesada, Jose Antonio Casimiro Pérez, María del Mar Callejón Cara.*

*Hospital Universitario de Gran Canaria Dr. Negrín.*

#### OBJETIVOS:

En el tratamiento quirúrgico de la glándula suprarrenal, la cirugía mínimamente invasiva ha demostrado ser segura y eficaz en comparación con la vía abierta, pasando a ser la vía de acceso de elección actualmente. Se acepta como el método quirúrgico estándar para la mayoría de las masas suprarrenales. Sin embargo, todavía no se ha estandarizado el uso de la técnica robótica en este campo. En el siguiente vídeo presentamos un caso de derecha mediante cirugía robótica, paso a paso y sus resultados.

#### MATERIAL Y MÉTODOS:

Paciente varón de 54 años con hipertensión arterial refractaria a tratamiento médico, remitida a nuestro Servicio tras el hallazgo de un adenoma suprarrenal derecho de 2,6 cm de diámetro con un crecimiento del 75% en los últimos 18 meses. Parámetros bioquímicos no concluyentes respecto al comportamiento funcional de dicho adenoma. Se decide suprarrenalectomía derecha mínimamente invasiva asistida por robot. Se describen los pasos de la técnica en el vídeo que se presenta.

#### RESULTADOS:

El paciente evolucionó de forma favorable en el postoperatorio inmediato, sin datos de repercusión funcional; Siendo dado de alta a las 24 horas de la intervención. Sin incidencias en el seguimiento en consultas externas.

En el estudio anatomopatológico de la pieza quirúrgica se descartó atrofia del estrato glomeruloso y del resto de las capas -suprarrenales, se confirmó el diagnóstico de adenoma suprarrenal.

#### CONCLUSIONES:

La adrenalectomía robótica es un método seguro, que mantiene las ventajas de la cirugía laparoscópica, añadiendo la percepción tridimensional, la eliminación del temblor, la mejora de la capacidad de movimiento mediante la ampliación de grados de libertad, la mayor precisión, así como la ergonomía técnica y del propio cirujano.

Además, la tecnología robótica precisa una curva de aprendizaje más corta, permitiendo una implementación más rápida en procedimientos complejos y menos prevalentes, como es la patología de la glándula suprarrenal.

### **EVOLUCIÓN DE LA CIRUGÍA ROBÓTICA COLORRECTAL EN NUESTRO SERVICIO**

*Ismael Antón Fernández, Antonio Navarro-Sánchez, Ivan Soto arias, Esteban Pérez Alonso, Juan Ramón Hernández Hernández*  
*Complejo Hospitalario Universitario Insular Materno-Infantil*

#### **INTRODUCCIÓN:**

Aunque aún no se ha demostrado clara superioridad en términos oncológicos respecto a la cirugía laparoscópica, el feedback transmitido por los cirujanos colorrectales tras la introducción de la cirugía robótica respecto a visualización de los planos, disminución del sangrado y acceso cómodo a zonas poco accesibles de nuestra anatomía, donde los instrumentos con movimientos en dos planos claramente no llegan, es de clara mejoría, además de respetar la ergonomía en el quirófano. Presentamos un vídeo donde demostramos la evolución de las diferentes técnicas en cirugía rectal en nuestro servicio.

#### **MATERIAL Y MÉTODOS:**

Desde la introducción de la cirugía robótica a finales de abril de 2019, todos los pacientes con patología maligna de recto y unión rectosigmoidea han sido intervenidos mediante este acceso. El amplio volumen de patología colorrectal ha facilitado la docencia y la curva de aprendizaje de los diferentes cirujanos del servicio.

#### **RESULTADOS:**

Tras la introducción de la cirugía robótica se han intervenido más de 90 pacientes con patología colorrectal maligna en nuestro servicio. Cinco cirujanos han iniciado su formación mediante la cirugía colorrectal dado que el volumen de esta patología facilita una continuidad en la práctica y manejo de la consola. Esta continuidad ha permitido a su vez, la evolución de la técnica respecto a diferentes métodos de realización de la anastomosis, extracción de la pieza y posibilidad de acceso "menos complejo" a territorios ganglionares extramesorrectales y manejo de otras patologías como hernioplastias robóticas. Este acceso constante por el mismo equipo quirúrgico conformado por dos cirujanos colorrectales y el equipo de enfermería robótica ha permitido además de la mejora de la técnica y disminución del tiempo quirúrgico, el desarrollo de un ambiente de trabajo enriquecedor.

#### **CONCLUSIONES:**

La introducción de la cirugía robótica en la patología colorrectal maligna ha permitido una evolución constante de un mismo equipo quirúrgico, utilizando diferentes métodos para la realización de la anastomosis, de extracción de la pieza y manejo de otras patologías facilitadas por el robot, además de una mejora de la técnica y disminución del tiempo quirúrgico.

### **ESOFAGUECTOMÍA TOTALMENTE ROBÓTICA TIPO IVOR-LEWIS**

*María Asunción Acosta Mérida, Aurora Suárez Cabrera, Carlos Fernández Quesada, José Antonio Casimiro Pérez, María del Mar Callejón Cara.*  
*Hospital Universitario de Gran Canaria Dr. Negrín.*

#### **OBJETIVOS**

Describir la técnica quirúrgica y el resultado de la esofagectomía mínimamente invasiva totalmente robótica (T-RAMIE) tipo Ivor-Lewis, tanto en la cavidad torácica como abdominal.

#### **MÉTODOS**

Presentamos el caso de un varón de 65 años, fumador de 2 paquetes al día con enfermedad pulmonar obstructiva crónica, valorado en consulta por disfagia a sólidos y líquidos progresiva y síndrome constitucional. Se realiza estudio con diagnóstico de adenocarcinoma de esófago Siewert II cT3NxM0. Se decide quimioterapia neoadyuvante, tras la cual se observa respuesta radiológica parcial. Posteriormente se realiza Ivor-Lewis T-RAMIE. Utilizamos una técnica de cuatro brazos con Xi Davinci para los procedimientos torácico y abdominal. Iniciamos la parte abdominal en decúbito supino y para la parte torácica se colocó al paciente en decúbito prono. Se realizó anastomosis esofagogástrica manual y luego se extrajo la pieza quirúrgica a través de una pequeña ampliación de uno de los trócares. No se realizó yeyunostomía de alimentación.

#### **RESULTADOS**

El paciente presentó una evolución favorable. Comenzó a movilizarse el primer día postoperatorio (DPO) y a tolerar dieta oral el 2º DPO. Tras verificación radiológica de la integridad de la anastomosis, es dado de alta al 8º DPO sin complicaciones quirúrgicas ni médicas. En el resultado de anatomía patológica obtuvimos 34 ganglios linfáticos, ninguno de ellos con afectación metastásica.

#### **CONCLUSIÓN**

La cirugía mínimamente invasiva permite el tratamiento de los tumores de la unión esofagogástrica en condiciones seguras, reduciendo las complicaciones respiratorias y de la pared abdominal. Se mejora la recuperación, manteniendo los principios oncológicos de la cirugía para obtener un resultado óptimo a largo plazo. Si bien las ventajas clínicas de la esofagectomía mínimamente invasiva robótica en la fase torácica han sido demostradas en la literatura, existen muy pocos informes que hayan evaluado los beneficios de la cirugía abdominal mínimamente invasiva robótica. La cirugía abdominal robótica para el cáncer gástrico también ha demostrado resultados similares en comparación con la cirugía laparoscópica. Comparada con la cirugía mínimamente invasiva por laparoscopia convencional, la transición a la cirugía totalmente robótica en el cáncer de esófago, de la mano de expertos cirujanos, nos ofrece unos resultados, hasta el momento, claramente positivos. Sin embargo, se necesitan estudios para respaldar estos hallazgos.



### **DUODENOPANCREATECTOMÍA CEFÁLICA ROBÓTICA (FASE DE RESECCIÓN)**

*López Fernández, Cristina; García Plaza, Gabriel; López Tomasety Fernández, Eudaldo; Loro Pérez, Jorge; Alcalá Serrano, Francisco Javier; Hernández Hernández, Juan Ramón*  
*Complejo Hospitalario Universitario Insular Materno Infantil*

#### **OBJETIVOS:**

Presentar las distintas fases de una duodenopancreatectomía cefálica con preservación pilórica y pancreatogastrostomía por vía robótica.

#### **MATERIAL Y MÉTODO:**

Se analizan las siguientes fases: 1) apertura del ligamento gastrocólico y descenso amplio del ángulo hepático del colon; 2) sección de los vasos gastroepiploicos con EndoGIA; 3) sección del duodeno; 4) disección de la arteria hepática y linfadenectomía estación ganglionar N8; 5) disección de la arteria gastroduodenal y sección con EndoGIA; 6) referencia de la vena porta supra pancreática; 7) maniobra de Kocher hasta el borde izquierdo de la aorta con exposición de la vena renal izquierda y referencia de la arteria mesentérica superior; 8) sección del tronco de Henle; 9) sección pancreática; 10) referencia de vena mesentérica superior; 11) abordaje del proceso uncinado; 12) sección yeyunal por la derecha del eje mesentérico; 13) abordaje del proceso uncinado y de la arteria mesentérica superior con sección de la arteria pancreática duodenal inferior; 14) linfadenectomía del ligamento hepatoduodenal; 15) sección de la vía biliar con extracción de la prótesis y colecistectomía.

#### **CONCLUSIONES:**

La resección de la cabeza pancreática es posible mediante abordaje robótico con una excelente visión de las estructuras vasculares.

### **DUODENOPANCREATECTOMÍA CEFÁLICA ROBÓTICA (FASE DE RECONSTRUCCIÓN)**

*López Fernández, Cristina; García Plaza, Gabriel; López Tomassety Fernández, Eudaldo; Fernández San Millán, David; Cabrera García, Mercedes Elisa; Hernández Hernández, Juan Ramón*

*Complejo Hospitalario Universitario Insular Materno Infantil*

#### **OBJETIVOS:**

Presentar las distintas fases de una duodenopancreatectomía cefálica con preservación pilórica y pancreatogastrostomía por vía robótica.

#### **MATERIAL Y MÉTODO:**

Se analizan las siguientes fases: 1) tutor en conducto pancreático principal y hemostasia del remanente pancreático; 2) liberación del remanente pancreático; 3) hepaticoyeyunostomía; 4) pancreaticogastrostomía (bolsa de tabaco); 5) pancreatogastrostomía (gastronomía anterior y ascenso del remanente intra gástrico); 6) pancreaticogastrostomía (anudado bolsa de tabaco y cierre de gastostomía); 7) duodenoyeyunostomía; 8) clampaje de porta y sutura de sangrado de rama portal.

#### **CONCLUSIONES:**

La reconstrucción después de resección de la cabeza pancreática es posible mediante abordaje robótico siguiendo la misma técnica que en cirugía por laparotomía en nuestro centro.



# XXI CONGRESO

SOCIEDAD CANARIA DE CIRUGÍA



**SESIÓN DE COMUNICACIONES  
ORALES Y VÍDEOS**

**VIERNES 16:30**

## ANÁLISIS RETROSPECTIVA DE LOS FACTORES PREDICTIVOS DE MORTALIDAD EN EL TRAUMATISMO PÉLVICO CERRADO

*Maria Pelloni; Milan Santana; Jorge Reyes; Aida Rahy; Joaquín Marchena*  
*Hospital Universitario de Gran Canaria Doctor Negrín*

**INTRODUCCIÓN:** Los traumatismos pélvicos ocurren frecuentemente en el contexto de traumatismos de alta energía, se suele asociar a lesiones múltiples y se ven grabados con una alta mortalidad. El objetivo de este estudio fue analizar los factores pronósticos que se relacionaban con la mortalidad intrahospitalaria de este tipo de traumatismo.

**MÉTODO:** Se analizaron retrospectivamente 71 pacientes que habían sufrido traumatismo pélvico con fractura en el contexto de un politraumatismo entre Enero 2011 y Enero 2021 en nuestra institución. Se recogieron como variables: datos sociodemográficos, presencia de shock a su ingreso, el ISS, el tipo de fractura pélvica según las clasificaciones de Tile, Young-Burgess y de la World Society Emergency Surgery (WSES), así como las lesiones asociadas, la necesidad de transfusión, la severidad de la hemorragia (sangrado activo, hematoma pélvico), la necesidad de packing, la necesidad de fijación, la realización de un procedimiento radiológico y la muerte durante el ingreso. Se realizó un análisis univariante de la mortalidad intrahospitalaria para identificar los factores que más significativamente se relacionaban con la mortalidad intrahospitalaria por trauma pélvico.

**RESULTADOS:** De los 71 pacientes, 56 (78,9%) eran hombres y 15 (21,1%) mujeres ( $p < 0,001$ ), edad media 49,2 años ( $DE \pm 17,3$ ). El mecanismo lesional más frecuente fue la caída desde grandes alturas a su ingreso, 40 (56,3%) pacientes se encontraban en shock. El ISS medio fue de 29,23 ( $\pm 12,99$ ). Lesiones asociadas: 29 (40,8%) traumas craneales; 51 (71,8%) traumas torácicos; 16 (22,5%) traumas abdominales; 41 (57,7%) traumas de columna; 39 (54,9%) traumas de extremidades y solo 2 (2,8%) lesiones de uretra. En 38 (53,5%) pacientes se precisó al menos la transfusión de dos concentrados de hemáties; 21 (29,6%) pacientes presentaban sangrado activo en el CT y 43 (60,6%) un hematoma pélvico. En 10 (14,1%) casos se realizó un packing y en 17 (23,9%) una fijación pélvica. Fue preciso Angio-embolización en 19 (26,8%) pacientes. Según la clasificación de Tile en 38 pacientes (53,4%) la fractura era inestable (grados B y C); según la clasificación de Young-Burgess 13 (60,6%) pacientes eran CL, 14 (19,7%) APC y 14 (19,7%) VS; según la clasificación WSES, 30 casos (42,3%) eran tipo I, 11 (15,5%) tipo II, 8 (11,3%) tipo III y 22 (31%) tipo IV. La mortalidad fue del 23,9% (17 pacientes). Se relacionaron con la mortalidad el ISS ( $p = 0,021$ ), el shock hemorrágico al ingreso ( $p < 0,001$ ), la necesidad de transfusiones ( $p < 0,001$ ), el sangrado activo ( $p = 0,025$ ), la presencia de un hematoma pélvico ( $p = 0,047$ ), la necesidad de packing ( $p = 0,010$ ), la existencia de inestabilidad pélvica ( $p = 0,03$ ), la clasificación de Young-Burgess ( $p = 0,043$ ) y la clasificación de la WSES ( $p = 0,009$ ).

**CONCLUSIONES:** La mortalidad del traumatismo pélvico es alta (aproximadamente 1 de cada 4 pacientes) y parece relacionarse más con la gravedad del evento hemorrágico que con la complejidad de la fractura en sí.

## NUESTRA EXPERIENCIA EN EL MANEJO DE LA APENDICITIS AGUDA DURANTE LA PANDEMIA POR COVID-19

*Sánchez-Migallón Vargas E., de Armas Conde M., Vila Zárata C., Ferrer Vilela I., Pérez Álvarez A., Barrera Gómez M.*  
*Hospital Universitario Nuestra Señora de la Candelaria*

### OBJETIVOS

Desde el principio de la pandemia, hemos visto muchos cambios en el manejo de la patología quirúrgica. En los últimos años, el manejo no quirúrgico (MNQ) de la apendicitis aguda (AA), es un tema ampliamente discutido por los cirujanos de urgencias.

### MATERIAL Y MÉTODO

Revisamos nuestra base de datos de los pacientes diagnosticados de apendicitis aguda e infección activa por COVID-19 confirmada por PCR, desde octubre de 2020 hasta enero de 2022. Encontramos 11 pacientes que cumplieran dicho criterio.

### RESULTADOS

La edad media de nuestros pacientes fue 39,5, con una leve mayoría de mujeres (54,5%). El 63,6% de los pacientes no estaban vacunados al diagnóstico, un 27,3% tenían pauta de vacunación completa y solamente 1 paciente la tenía incompleta. En el 27,27% de los pacientes se llevó a cabo tratamiento quirúrgico urgente mediante apendicectomía laparoscópica, y en el 72,72% se decidió MNQ con antibioterapia, suero-terapia, analgesia y reposo digestivo. De esta rama de pacientes, 3 requirieron cirugía finalmente por fracaso del MNQ. Ninguno de estos pacientes presentó ninguna complicación tras el alta, hasta este punto del seguimiento. No se han observado diferencias en la tasa de infecciones respiratorias o complicaciones postoperatorias entre el manejo quirúrgico o conservador.

### CONCLUSIONES

El manejo de la AA ha cambiado tras el COVID-19, abogando por un MNQ en más de la mitad de los pacientes. Este enfoque se discutió antes de la pandemia, y ha mostrado buenos resultados posteriormente; sin añadir una mayor tasa de complicaciones, según un reciente meta-análisis. Varios estudios no mostraron diferencias significativas en las tasas de complicaciones antes y después de la COVID-19; y algunos autores abogan por la apendicectomía temprana si el paciente cumple los criterios habituales. Verma et al. recomiendan optar por un tratamiento quirúrgico si no hay mejora en la sensibilidad de rebote y una disminución no significativa de la leucocitosis en 48 horas. La necesidad de apendicectomía se ha descrito en 16% de los casos, especialmente en jóvenes, varones y con apendicitis complicada; sin añadir morbilidad tras la cirugía. En conclusión, los pacientes covid con test positivo y apendicitis aguda, pueden ser intervenidos desde el inicio sin aumentar su riesgo postoperatorio, aunque el tratamiento no quirúrgico puede ser una opción segura en pacientes seleccionados.

## DIFERENCIAS EN EL PERFIL DE PACIENTES Y SU ASISTENCIA URGENTE EN EL SERVICIO DE CIRUGIA GENERAL Y DIGESTIVA DURANTE LA PANDEMIA DEL VIRUS SARS-COV-2

*Aida Rahy-Martín, Anabel Álvarez-García (presentadora de la comunicación), Gabriel Rodríguez-Vega, Clara Rosas-Bermúdez, María Pelloni, Joaquín Marchena-Gómez*  
Unidad de Cirugía de Urgencias y Trauma, Hospital Universitario de GC Dr. Negrín

### OBJETIVOS

1. Conocer la patología quirúrgica urgente atendida en el Hospital Universitario de Gran Canaria Dr. Negrín durante la pandemia de SARS-Cov-2, comparando la asistencia durante el confinamiento decretado por el Gobierno español y antes del mismo.
2. Analizar la patología atendida y las complicaciones posoperatorias.
3. Estudiar la variabilidad de la indicación quirúrgica de la patología urgente.

### MATERIAL Y MÉTODOS

Estudio observacional transversal en el que se incluyeron una muestra de 457 pacientes, 249 (54.5%) hombres y 208 (45.5%) mujeres, edad media 61 años ( $\pm$  18,3 años), ingresados con carácter de urgencia en el HUGC Dr. Negrín y que precisaron intervención quirúrgica urgente. Los datos fueron recogidos a partir de los historiales clínicos electrónicos y la base de datos de la Unidad de Cirugía de Urgencias y del Trauma del hospital. Se excluyeron por tanto todos aquellos ingresados y que no fueron intervenidos. El número y características de estos pacientes no operados no fueron recogidos ni evaluados.

Se dividieron en dos grupos: pacientes que ingresaron de forma consecutiva en el período comprendido entre Marzo y Junio del 2019 (no Covid) y pacientes que ingresaron también de forma consecutiva en el período comprendido entre Marzo y Junio del 2020 (pandemia Covid).

El estudio fue aprobado por el Comité de Ética e Investigación Clínica del centro (Código 2021-497-1).

### RESULTADOS

Del total de los 457 pacientes, 246 (53,8%) pacientes se incluyeron en el grupo no-Covid (año 2019) y 211 (46,2%) pacientes en el grupo Covid (año 2020).

Destacamos el aumento significativo de la edad media ( $p=0,014$ ) entre los pacientes que precisaron cirugía urgente en el período Covid, así como el aumento de comorbilidad ( $p=0,003$ ), además de las diferencias significativas del índice comorbilidad de Charlson.

Llama la atención la redistribución de la patología: disminución significativa de las apendicitis agudas ( $p=0,018$ ) e incremento también significativo de las colecistitis agudas ( $p=0,007$ ).

No existieron diferencias en cuanto a la vía de abordaje de las intervenciones quirúrgicas, ni la tasa de conversión a cirugía abierta.

La mortalidad operatoria global fue del 8,5% (39 pacientes).

No hubo diferencias en cuanto a complicaciones, reintervenciones y mortalidad.

### CONCLUSIONES

1. Menor aflujo de pacientes que requirieron intervención quirúrgica en el período Covid, pero estas diferencias no fueron estadísticamente significativas.
2. Los pacientes que acudieron a urgencias por un problema de nuestra especialidad durante la etapa Covid eran de mayor edad y presentaron una comorbilidad significativamente mayor que los que acudieron en la época no-Covid.
3. Se objetivó una redistribución de la patología: mayor número de colecistitis aguda y un menor número de apendicitis aguda.
4. A pesar de la mayor comorbilidad de los enfermos, no hubo mayor tasa de conversión a cirugía abierta, ni diferencias en cuanto a complicaciones, reintervenciones y mortalidad.

## INUSUAL CAUSA DE ABDOMEN AGUDO

*Alejandro Hueso Mor, Guillermo Saíz Lozano, Hanna H. Oaknin, Cristina Vila Zárata, Antonio Pérez Álvarez, Manuel Barrera Gómez*  
Hospital Universitario Nuestras Señora de Candelaria

**INTRODUCCIÓN:** La infección por Covid-19 suele presentar sintomatología respiratoria en la mayoría de casos. Existen múltiples síntomas y complicaciones descritas (digestivas, neurológicas, inmunitarias, tromboembólicas) y otras mucho más infrecuentes que pueden provocar un retraso diagnóstico si no las tenemos en consideración.

Si hablamos de ruptura esplénica, el origen traumático es lo más usual siendo el órgano abdominal más frecuentemente afectado en traumas cerrados (30%).

La ruptura espontánea es infrecuente, concurrente a neoplasias e infecciones (malaria, mononucleosis). Aunque descrito, es inusual su ruptura provocada por episodios túsigenos.

El tropismo Sars-Cov2 hacia el bazo es conocido. Las alteraciones protrombóticas y la disregulación inmunitaria hace plausible que la ruptura espontánea esplénica esté provocada por este virus.

El abdomen agudo por ruptura esplénica es un reto quirúrgico. Su tratamiento requiere embolizaciones arteriales o esplenectomías urgentes. Debemos señalar que la cirugía en paciente Covid+ (incluso asintomáticos) eleva la morbimortalidad

En este artículo presentamos paciente con ingreso prolongado en UCI por neumonía COVID, intubado, que presentó deterioro hemodinámico y abdomen agudo por ruptura espontánea esplénica.

**CASO CLÍNICO:** Varón, turista, de 72 años exfumador, alcohólico (50g/día), hipertenso, diabético, vacunado completamente de Covid. Presenta neumonía bilateral, anticoagulación e intubación prolongada por infección Covid-19.

Al 17º día de ingreso manifestó un deterioro hemodinámico brusco en la UCI siendo solicitado un TAC con contraste que evidenciaba tórax con consolidaciones pulmonar bibasales y áreas en vidrio deslustrado con severos cambios enfisematosos. En abdomen hematoma subcapsular esplénico y hemoperitoneo sin datos de sangrado activo.

Ante la persistencia de inestabilidad hemodinámica y los hallazgos radiológicos se solicitó valoración por Cirugía indicándose intervención urgente realizando esplenectomía por desgarró capsular. Paciente requirió politransfusión y aminas a dosis altas. Durante el postoperatorio se detectó P.aureginosa en lavados traqueales, E.faecales y estafilococos en líquido pleural que fueron cubiertos según antibiograma. La anatomía patológica mostró laceración de 4,5cm en cápsula esplénica con exposición del parénquima sin otros hallazgos histológicos.

Ante la necesidad de seguir requiriendo cuidados intensivos se solicitó el traslado a su país natal para continuar tratamiento.

**DISCUSIÓN:** La ruptura esplénica no traumática es infrecuente y se relaciona principalmente con procesos infecciosos y neoplásicos que provocan descarga de citoquinas proinflamatorias y protrombóticas alterando la estructura y funcionalidad esplénica.

La infección por COVID es una patología sistémica donde ocurren estos eventos haciendo plausible la relación entre este virus y un cuadro de ruptura espontánea de bazo. Esta situación requiere diagnóstico, tratamiento y manejo urgente para evitar morbimortalidad.

El procedimiento terapéutico principal, si hay repercusión hemodinámica, es la esplenectomía. Actualmente el manejo conservador mediante embolizaciones está indicado en pacientes **respondedores a la resucitación con traumatismo esplénico de alto grado o con sangrado activo.**

Es importante recordar que los pacientes infectados por Covid que requieren cirugía (incluso siendo asintomáticos), tienen mayor morbimortalidad y complicaciones.

Por todo esto ante un caso de deterioro hemodinámico y abdomen agudo en un paciente Covid+ debe hacernos pensar en una posible ruptura espontánea esplénica. Tener en consideración esta situación puede acelerar el diagnóstico, manejo y tratamiento de esta patología potencialmente mortal.

## LA EDAD, LA VALORACIÓN DEL RIESGO QUIRÚRGICO Y EL ÍNDICE DE CHARLSON COMO FACTORES PRONÓSTICOS DE MORTALIDAD DE LA COLECISTITIS AGUDA COMPLICADA

*Bañolas Suárez R, Mourdi Ahel M, Rosas Bermúdez C, Pelloni M, Marchena Gómez J, Rahy Martín AC.*

*Hospital Universitario de Gran Canaria Doctor Negrín*

**INTRODUCCIÓN:** La colecistitis aguda constituye una de las urgencias quirúrgicas más prevalente en nuestro medio, donde cada vez son más ancianos y frágiles los pacientes que se atienden. Su forma de presentación oscila desde cuadros leves a formas graves que pueden acompañarse de una alta tasa de mortalidad. El tratamiento de los pacientes frágiles está suponiendo un reto en las últimas décadas.

**OBJETIVOS:** Analizar de manera retrospectiva los resultados obtenidos en el tratamiento de las colecistitis agudas complicadas (Clasificación de Tokio II-III) cuyo manejo ha sido quirúrgico, considerando las complicaciones quirúrgicas y mortalidad, así como la influencia de la fragilidad de los pacientes intervenidos en su evolución.

**MATERIAL Y MÉTODO:** Estudio observacional retrospectivo que incluye a los pacientes tratados en el Servicio de Cirugía General y Digestiva del Hospital Universitario Dr. Negrín que de forma consecutiva se intervinieron por colecistitis aguda entre febrero de 2016 y setiembre de 2019. Se recogieron como variables predictoras los datos de filiación, la Clasificación de Tokio, los datos clínicos, el Índice de Charlson, la clasificación de ASA, los hallazgos de laboratorio y el tipo de tratamiento. Como variables resultado las complicaciones postoperatorias, estancia y mortalidad operatoria. Tras un análisis descriptivo de la muestra se procedió a realizar un análisis univariante y multivariante entre las variables predictivas y la mortalidad operatoria.

**RESULTADOS:** Durante el período que comprendió el estudio, se diagnosticaron 222 pacientes de colecistitis aguda complicada (grado II-III de la Clasificación de Tokio). De éstos, 24 (10,9%) fueron tratados con tratamiento médico y/o una colecistostomía. El resto, 198 pacientes (89,2%), fueron intervenidos quirúrgicamente. De estos, el 57,6% eran hombres y el 42,4% mujeres. Edad media: 67,7 años ( $\pm 14,9$ ). Se relacionaron con la mortalidad operatoria la edad ( $p=0,01$ ), la diabetes mellitus ( $p=0,035$ ), la clasificación ASA ( $p<0,001$ ), el Índice de Charlson ( $p>0,001$ ), el quick-SOFA ( $p<0,001$ ), el grado de Tokio ( $p=0,003$ ) y el tipo de abordaje quirúrgico ( $p<0,001$ ). En el análisis multivariante se comportaron como factores pronósticos independientes de mortalidad el índice de Charlson ( $p=0,038$ ; OR: 1,26 – IC95%: 1,01-1,56) y el quick-SOFA ( $p=0,006$ ; OR: 1,25-3,85).

**CONCLUSIONES:** El 46% de los pacientes presentaron complicaciones (hemorragias en el 10%, lesiones de vía biliar en el 1%, colecciones intraabdominales en el 6,6%, fallo orgánico en 39,4%). El 3,5% de los pacientes requirieron reingreso. La estancia media es de 9 días y la mortalidad operatoria de 8,6%. La mortalidad operatoria se relacionó con la edad, la diabetes, el Índice de Charlson, la clasificación de ASA, el quick-SOFA, el abordaje quirúrgico y el grado de gravedad de Tokio. La comorbilidad medida por el Índice de Charlson y el fracaso orgánico secundario a la sepsis son los mayores determinantes de mortalidad en las colecistitis agudas complicadas.

## FACTORES PRONÓSTICOS DE MORBIMORTALIDAD DEL CÁNCER COLORRECTAL CON OCLUSIÓN INTESTINAL COMO FORMA DE PRESENTACIÓN

*Bañolas Suárez R, Tirados Bueno JF, Rosas Bermúdez C, Pelloni M, Marchena Gómez J, Rahy Martín AC.*

*Hospital Universitario de Gran Canaria Doctor Negrín*

### INTRODUCCIÓN

El cáncer colorrectal es el tumor digestivo más frecuente y muchos casos pueden manifestarse como obstrucción intestinal. Esta complicación suele considerarse factor de mal pronóstico, pero no existen muchos estudios que informen sobre factores pronósticos que influyan en aquellos pacientes que presentan dicha obstrucción y puedan afectar su supervivencia.

### OBJETIVOS

Estudiar las características de pacientes con cáncer colorrectal con obstrucción intestinal y analizar qué factores se asocian con su supervivencia.

### METODOLOGÍA

Estudio observacional retrospectivo de 190 pacientes operados de urgencia por el Servicio de Cirugía General y Digestiva del Hospital Universitario de Gran Canaria Dr. Negrín entre enero de 2002 y diciembre de 2015. De estos pacientes se recogieron variables demográficas, comorbilidades, riesgo quirúrgico, características clínicas, analíticas, datos del procedimiento quirúrgico, características del tumor y el desarrollo de complicaciones postoperatorias. Se estudió la supervivencia a largo plazo. Tras un análisis descriptivo de la muestra se realizó un análisis univariante y multivariante entre las variables predictivas y la supervivencia.

### RESULTADOS

De los 190 pacientes la mayoría eran varones con comorbilidades previas, destacando hipertensión arterial. La localización tumoral más frecuente era el colon izquierdo y la mayoría se encontraban en estadios III o IV al momento de la cirugía. Un alto porcentaje de pacientes desarrollaron complicaciones postoperatorias. En el análisis univariante se asociaron a la supervivencia la edad ( $p=0,003$ ), el índice de Charlson ( $p<0,001$ ), el ASA ( $p<0,001$ ), el CEA elevado ( $p=0,041$ ), el CA 19.9 elevado ( $p<0,001$ ), la resección tumoral ( $p<0,001$ ), la realización de anastomosis primaria ( $p<0,001$ ), la localización rectal del tumor ( $p=0,007$ ), la penetración transmural ( $p<0,001$ ), la afectación ganglionar ( $p<0,001$ ), la presencia de metástasis ( $p<0,001$ ), el estadio TNM ( $p<0,001$ ) y la aparición de complicaciones mayores posquirúrgicas ( $p<0,001$ ). El análisis multivariante demostró como factores de riesgo independiente la clasificación ASA ( $p=0,004$ ), la resección del tumor ( $p=0,018$ ), la localización tumoral en el recto ( $p=0,022$ ), el estadio TNM ( $p<0,001$ ) y la aparición de complicaciones mayores ( $p<0,001$ ).

### CONCLUSIONES

El riesgo prequirúrgico elevado, las características tumorales y las complicaciones posoperatorias constituyen factores de mal pronóstico, mientras que la posibilidad de reseccionar el tumor influye positivamente en la supervivencia global.

## DUODENOPANCREATECTOMÍA CEFÁLICA DE URGENCIAS TRAS COLANGIOGRAFÍA RETRÓGRADA ENDOSCÓPICA (CPRE)

*Anabel Álvarez García, Francisco Cruz Benavides, Natalia Afonso Luis, Pau Plá Sánchez, Olivia Benet Muñoz, Raquel Bañolas Suárez, Andrés Felipe Yepes Cano, Joaquín Marchena Gómez*

*Servicio de Cirugía General y del Aparato Digestivo, Hospital Universitario de GC Dr. Negrín*

### OBJETIVO

Mostrar la seguridad y factibilidad de la duodenopancreatectomía cefálica (DPC) como intervención quirúrgica de urgencia, a través de la exposición de un caso de perforación duodenal tras CPRE, en paciente con neoplasia pancreático-duodenal con criterios de resecabilidad.

### MATERIAL Y MÉTODO

Mujer de 65 años, fumadora activa, con diabetes mellitus tipo II en tratamiento domiciliario con antidiabéticos orales, acude trasladada desde Lanzarote por cuadro de tres meses de evolución de ictericia progresiva, intolerancia oral con vómitos y síndrome constitucional, en el contexto de neoplasia pancreático-duodenal, resecable según informes radiológicos (TAC de abdomen): masa de unos 3 centímetros de diámetro a nivel de segunda-tercera porción duodenal, que contacta con eje esplenoportal sin infiltrarlo.

En el Hospital de la isla referida, se intenta realizar CPRE que resulta infructuoso por estenosis infranqueable, motivo por el que se deriva al HUGCDN para tratar de completar estudio, realizándose nueva CPRE (esta vez exitosa), donde se observa la lesión ya comentada en TAC previo y, además, una solución de continuidad de la pared de unos 15 milímetros.

En el momento de la valoración por Cirugía General, la paciente presenta regular estado general, aunque se encuentra estable hemodinámicamente. El abdomen es blando y depresible, doloroso a la palpación de forma difusa, con defensa generalizada.

El TAC de abdomen solicitado de urgencia tras los hallazgos endoscópicos, revela una solución de continuidad a nivel de segunda-tercera porción duodenal, con abundante salida de Gastrografín oral y contenido aéreo de distribución mayoritariamente retroperitoneal, en contexto de perforación de víscera hueca.

### RESULTADO

La paciente es sometida a laparotomía exploradora (en un intervalo de tiempo inferior a 6 horas desde la realización de la CPRE) objetivándose abundante cantidad de bilis en región paraduodenal derecha.

Se procede con la DPC abierta, con reconstrucción del tránsito digestivo mediante tres anastomosis (pancreático-yeyunal, hepático-yeyunal y gastro-yeyunal).

En el 9º día postoperatorio, la paciente realiza pico febril en relación a colección postquirúrgica para la que se solicita ecografía-drenaje, produciéndose perforación colónica iatrogénica secundaria a este procedimiento, que se maneja conservadoramente. Buena evolución posterior, hasta que finalmente es dada de alta en el 19º día postoperatorio.

### CONCLUSIONES

En pacientes con perforaciones duodenales que requieren intervención quirúrgica, el intervalo entre la perforación y la cirugía es de gran importancia, ya que la mortalidad aumenta exponencialmente en caso de retraso.

Además, teniendo en cuenta que el tratamiento quirúrgico con resección completa R0 es la mejor opción terapéutica en pacientes con cáncer de páncreas resecables, consideramos que la duodenopancreatectomía cefálica de urgencia, a pesar de ser un procedimiento de alta complejidad, ha jugado un papel fundamental en este caso, ya que, no solo ha resuelto la complicación aguda de la paciente, sino que, al mismo tiempo, constituye la única técnica que potencialmente puede conseguir un aumento de la supervivencia a largo plazo, teniendo en cuenta la patología de base de la que se partía (neoplasia duodeno-pancreática).

## COLECISTECTOMÍA URGENTE CON ABORDAJE LAPAROSCÓPICO EN PACIENTE CON SITUS INVERSUS TOTALIS (SIT) DIAGNOSTICADO DE COLECISTITIS GANGRENOSA TOKIO III.

*Yepes Cano, Andrés Felipe; Rahy Martín, Aída; Pelloni, María; Rosas Bermúdez, Clara; Gonzalo Hernández, Ayoze Beneharo; Bañolas Suárez, Raquel; Marchena Gómez, Joaquín.*

*Hospital Universitario de Gran Canaria Dr. Negrín.*

**INTRODUCCIÓN:** El Situs Inversus Totalis (SIT) tiene una incidencia en la población general de 1/10.000, con una proporción entre mujeres y hombres de 1:1,5. Clínicamente, el SIT por sí solo tiende a ser asintomático, sin embargo, cuando se asocia con otras afecciones como la colecistitis o la apendicitis, el diagnóstico y el tratamiento quirúrgico puede representar un desafío debido a la anomalía tanto de la sintomatología como de la anatomía.

**Objetivos:** se presenta el video-caso de la intervención quirúrgica y los aspectos técnicos más relevantes de un paciente de 70 años con Situs Inversus, tras ser diagnosticado de colecistitis gangrenosa, cuyo abordaje se realizó de forma laparoscópica.

**MATERIAL Y MÉTODOS:** varón de 70 años, con antecedentes de hipertensión arterial, diabetes tipo 2, dislipemia, deterioro cognitivo incipiente y Situs Inversus Totalis. Acudió a urgencias por dolor abdominal y fiebre de 48 horas de evolución. La anamnesis es dificultosa ya que el paciente está desorientado, con un GCS de 13 puntos. A la exploración física presenta tensión arterial sistólica de 137 mmHg, una frecuencia cardiaca de 93 lpm y temperatura de 38,3°C. Se encuentra con regular estado general y eupneico. Se palpa dolor profundo en epigastrio e hipocondrio derecho con signo de Murphy positivo. Entre las pruebas complementarias en la analítica destaca únicamente hiponatremia. Se realiza un TAC de abdomen en el que se informa de Situs Inversus Totalis con hígado y vesícula biliar localizadas en hipocondrio izquierdo. La vesícula biliar se encuentra aumentada de tamaño con paredes engrosadas y con múltiples litiasis milimétricas, en el infundíbulo y en el conducto cístico. Se objetiva inflamación del parénquima hepático adyacente sin apreciarse colecciones, líquido libre ni otros signos de que sugieran perforación. Vía biliar intra y extrahepática de calibre normal. Estos hallazgos se establecen en contexto de colecistitis aguda no complicada.

**RESULTADOS:** el paciente es intervenido como urgencia diferida a las 36 horas del diagnóstico. Se objetivó intraoperatoriamente vesícula gangrenada con cálculos subcentrímetros enclavados en el infundíbulo con hidrops vesicular secundario. Se realiza colecistectomía laparoscópica técnicamente dificultosa, pero sin incidencias de gravedad. No se produjeron lesiones en la vía biliar. La evolución posoperatoria fue lenta y caracterizada por progresivo deterioro cognitivo y funcional. Al sexto día de la intervención presentó dolor abdominal y distensión en relación con vólvulo de sigma confirmado por radiografía de abdomen que fue resuelto mediante colocación de sonda rectal. Se da de alta al décimo día postquirúrgico.

**CONCLUSIONES:** el abordaje laparoscópico en pacientes con SIT es seguro y eficaz, pero representa un desafío debido a la complejidad técnica derivada de la transposición de los órganos abdominales por lo que el cirujano se ve obligado a realizar el procedimiento utilizando un enfoque especular a la técnica estándar.



# XXI CONGRESO

SOCIEDAD CANARIA DE CIRUGÍA

# VI

SESIÓN DE PÓSTERS

### RECONVERSIÓN ANATÓMICA DE BYPASS GASTRORYEYUNAL TRAS ISQUEMIA INTESTINAL MASIVA SECUNDARIA A HERNIA INTERNA. A PROPÓSITO DE UN CASO

*Raquel Marañés, Irene Vilela, Cristina Vila, Antonio Pérez, Enrique Moneva, Manuel Barrera*  
Servicio Cirugía General y Digestiva. Hospital Universitario de G.C. Dr. Negrín

#### INTRODUCCIÓN

La hernia interna es una de las complicaciones más graves del bypass gástrico en Y de Roux (RYBG), siendo la causa más frecuente de oclusión intestinal en este grupo de pacientes. La incidencia varía del 1 al 5%, siendo el factor desencadenante el ojal mesentérico no suturado o la apertura del mismo tras una pérdida de peso significativa, lo que produce un agrandamiento de los posibles espacios herniarios. Los síntomas son inespecíficos, siendo lo más importante el diagnóstico precoz.

#### OBJETIVO

Presentar un caso de un paciente varón de 45 años con antecedentes personales de RYGB hace 15 años por obesidad mórbida y cuadro de isquemia intestinal masiva secundaria a hernia interna y su manejo quirúrgico.

#### MATERIAL Y MÉTODO

Varón de 45 años con antecedente personal de RYGB hace 15 años que acude al servicio de urgencias por cuadro de dolor abdominal de inicio brusco asociado a inestabilidad hemodinámica. A la exploración física destaca abdomen en tabla. Analíticamente 36.000 leucocitos, PCR de 6'33 y láctico de 4'6. Se realiza TAC total body, objetivando isquemia masiva con hipoperfusión generalizada de todo el paquete intestinal. Se decide llevar a quirófano urgente, accediendo por laparotomía media, objetivando isquemia intestinal masiva de 5'10 metros de intestino delgado secundaria a hernia interna por ojal del asa biliopancreática. Dada la inestabilidad hemodinámica del paciente perioperatoria, se decide realizar una cirugía de control de daños con resección del intestino afecto y colocación de sistema de vacío para 2º look. A las 48 horas postoperatorias, se realiza 2º look, objetivando cabos viables sin datos de isquemia local. Se contabiliza el total de intestino viable restando 50 cm de asa biliopancreática y 120 cm de asa alimentaria.

#### RESULTADO

En este caso, dada la longitud total restante y con el fin de minimizar los problemas malabsortivos secundarios a intestino corto, se decide reconversión anatómica del bypass gastroeyunal. Posteriormente el paciente presenta buena evolución clínica y es dado de alta al 6º día postoperatorio.

#### CONCLUSIÓN

La técnica de reversión del bypass gástrico se caracteriza por devolver la anatomía de los pacientes intervenidos por RYGB. Normalmente está indicado en aquellos pacientes que presenten complicaciones postoperatorias como síndrome de dumping, problemas malabsortivos o de malnutrición severa, con el fin de aumentar la función absorbente. En nuestro caso, nos vemos obligados a realizar reversión del bypass gástrico con el fin de prevenir estos problemas malabsortivos dado la escasa cantidad de intestino viable secundario a la resección masiva de 5 metros de longitud dada la isquemia instaurada. En conclusión, la reversión del RYGB es una técnica que debe considerarse en un determinado grupo de pacientes en los que no haya respuesta ante el manejo conservador, planteando la cirugía como medida definitiva.

### TUMORES NEUROBLÁSTICOS: UNA CAUSA INFRECUENTE DE LINFADENOPATÍA EN LA INFANCIA

*Patricia Bugada Gómez, Ignacio Miró Rubio, Santiago Guindos Rúa, Isabel Gutiérrez Giner, María Eugenia Galán García, Luis Fernando Sanchís Solera*  
Complejo Hospitalario Universitario Materno infantil

**INTRODUCCIÓN Y OBJETIVOS:** Los ganglioneuroblastomas representan una variedad benigna de tumores neuroblásticos, los cuales suponen la tercera neoplasia infantil más frecuente. Debido a su heterogeneidad clínica e histológica el abordaje terapéutico puede ser complejo. Aunque es poco común que se localicen a nivel cervical, deben ser tenidos en cuenta en el diagnóstico diferencial de masas cervicales en la infancia. El propósito de este estudio es dar a conocer el caso de un paciente con un ganglioneuroblastoma cervical.

**MATERIAL Y MÉTODOS:** Se presenta el caso de un paciente varón de 3 años que acudió al servicio de Urgencias por presentar una tumoración cervical izquierda de 8 días de evolución.

**RESULTADOS:** El paciente presentaba una masa cervical indolora no adherida a planos profundos y una adenopatía retroauricular de 2 cm asociada a fiebre y tos seca aparecidas 48h previas a la consulta. La analítica sanguínea era normal, la serología vírica, así como de Toxoplasma, Bartonella y prueba de Mantoux fueron negativas. Se realizó una ecografía cervical donde se objetivó una lesión homogénea de 25 x 49 mm con vascularización normal correspondiente a la masa descrita. El paciente fue dado de alta con sospecha diagnóstica de adenitis y tratamiento antiinflamatorio. Dada la persistencia y aumento de tamaño de la tumoración tres meses después, se realizó una resonancia magnética (RM) que mostraba como hallazgos una masa laterocervical izquierda sólida de 4 x 3,6 x 5,9 cm que desplazaba el paquete carotídeo-yugular. No se observaba infiltración de estructuras circundantes ni focos de calcificación en su interior. Se realizó una biopsia por aspiración de aguja fina de la lesión con diagnóstico de ganglioneuroma y se decidió intervención quirúrgica. Se llevó a cabo una cervicotomía lateral izquierda con disección de la masa cervical liberándola del paquete yugulocarotídeo y del nervio vago, que se monitorizó antes y después de la exéresis de la lesión con señal adecuada. También se realizó la resección de dos adenopatías de aspecto inflamatorio en el compartimento II y IV del cuello. El informe definitivo de anatomía patológica de la pieza quirúrgica fue de ganglioneuroblastoma entremezclado con histología favorable. Como complicación postoperatoria, el paciente presentó síndrome de Horner, persistente tres meses después.

**CONCLUSIONES:** La cirugía es el único tratamiento curativo de los tumores neuroblásticos periféricos y puede ser compleja dada su localización y la posible afectación de estructuras adyacentes. La localización cervical requiere, desde el punto de vista quirúrgico, un conocimiento de la anatomía y un manejo exquisito de las estructuras de vital importancia con las que se relaciona la lesión para minimizar la morbilidad. De esta forma es importante tener en cuenta esta patología en la edad pediátrica para realizar un tratamiento precoz.



### **ADENOMA TUBULOVELLOSO APENDICULAR CON DISPLASIA DE ALTO GRADO: HALLAZGO ANATOMOPATOLÓGICO EN LA APENDICECTOMÍA URGENTE. A PRO- PÓSITO DE UN CASO**

*Raquel Marañés Azulay, María de Armas Conde, Ricardo Hernández Alonso, Sara Nicolás de Cabo, Antonio Pérez Álvarez, Manuel Ángel Barrera Gómez*  
*Hospital Universitario Nuestras Señora de Candelaria*

#### **OBJETIVO**

Las neoplasias epiteliales del apéndice cecal son infrecuentes, presentándose en un 0.2-0.3% de las apendicectomías realizadas. Solamente un 0,02% de éstos, son adenomas tubulovelloso. Presentamos un caso de adenoma tubulovelloso degenerado que afecta a la totalidad del apéndice.

#### **MATERIAL Y MÉTODO**

Mujer de 62 años acude a urgencias por dolor en fosa ilíaca derecha de dos días de evolución, analítica con elevación de reactantes de fase aguda y ecografía compatible con apendicitis aguda. Se decide intervención quirúrgica urgente, evidenciando apéndice cecal gangrenoso y perforado con un absceso periapendicular. Se realiza apendicectomía con sección de la base con grapadora mecánica y se extrae pieza en bolsa de protección. La paciente es dada de alta al segundo día postoperatorio con buena evolución.

#### **RESULTADO**

En la anatomía patológica de la pieza se describe un adenoma tubulovelloso con displasia de alto grado que afecta a la totalidad de la luz y al margen de resección. Se completa estudio con colonoscopia y tomografía computarizada, descartando enfermedad sincrónica y a distancia. Los marcadores tumorales fueron negativos. Tras ser presentada el caso en comité oncológico, se decide realizar cirugía programada para ampliación de margen de resección.

Se accede por laparoscopia evidenciando la línea de grapas en base apendicular sin hallazgos patológicos. Se amplía margen con sección del muñón apendicular y base cecal con grapadora mecánica. Intraoperatoriamente, se procede a la apertura de la pieza objetivando el pólipo en muñón apendicular con márgenes preservados.

Anatomopatológicamente se describe: muñón apendicular con adenoma tubulovelloso con displasia focal de alto grado sin afectación del margen de resección proximal. La paciente es dada de alta sin incidencias, continuando seguimiento en consultas externas de Cirugía General.

#### **CONCLUSIÓN**

Habitualmente las lesiones tumorales del apéndice cecal son asintomáticas; sin embargo, la forma clínica más frecuente de presentación es la apendicitis aguda (30-50%). Por tanto, la mayoría son diagnosticadas en el estudio anatomopatológico tras la intervención quirúrgica.

La paciente de nuestro caso presentaba clínica sugestiva de apendicitis aguda, confirmada con ecografía. No se evidenciaron signos sugestivos de neoplasia ni en la prueba de imagen ni durante la cirugía. No es hasta el estudio anatomopatológico, cuando se describe el adenoma tubulovelloso con displasia de alto grado.

La prueba más sensible para el diagnóstico de adenoma es la tomografía computarizada. La colonoscopia no es útil como método de screening para las neoplasias a este nivel, pues es difícil que el colonoscopio valore la luz apendicular correctamente. Sin embargo, debe realizarse tras el diagnóstico de adenoma para descartar lesiones sincrónicas. En nuestro caso, la ampliación del margen de resección fue suficiente para el tratamiento de esta lesión. La hemicolectomía derecha está indicada en tumores malignos >2 cm, margen afecto, degeneración maligna, invasión del mesoapéndice o afectación linfovascular. El seguimiento con controles periódicos es necesario en estos pacientes.

En conclusión, los adenomas tubulovelloso apendiculares son lesiones premalignas muy infrecuentes, siendo diagnosticados habitualmente tras la cirugía. El diagnóstico preoperatorio es limitado al ser lesiones asintomáticas. La apendicitis aguda es la forma más frecuente de presentación y el tratamiento, en cualquier caso, es quirúrgico.

### **AUDITORIA DEL DOCUMENTO DE CONSENTIMIENTO INFORMADO COMO INDICADOR DE CALIDAD ASISTENCIAL**

*María Isabel Gutiérrez Giner; Ángel Luis Sánchez Álvarez; Ariadna Déniz Martínez; Ismael Antón Fernández; Juan Ramón Hernández Hernández.*  
*Complejo Hospitalario Universitario Insular Materno Infantil.*

#### **JUSTIFICACIÓN**

El consentimiento informado es un proceso de comunicación e información en el contexto de la relación clínica. Finalmente, el paciente acepta o rechaza un procedimiento diagnóstico o terapéutico, debiendo quedar reflejado y firmado en un documento de consentimiento informado incluido en la historia clínica (Ley 41/2002) para los procedimientos diagnósticos invasivos e intervenciones quirúrgicas.

#### **OBJETIVOS**

La Dirección de nuestro Complejo Hospitalario establece como prioridad en el Plan Estratégico la calidad total y dentro de ella, realizar anualmente una auditoría de los formularios de consentimiento informado, valorando su existencia, contenido y nivel de cumplimentación.

#### **MATERIAL Y MÉTODOS**

Sobre una muestra de 8000 historias clínicas del Complejo Hospitalario se revisaron aleatoriamente 546 informes de alta hospitalaria del periodo comprendido entre el 1 de enero y el 31 de diciembre de 2020: 273 de procedimientos quirúrgicos programados y 273 de procedimientos anestésicos. Se analizó: la existencia del correspondiente documento de consentimiento informado, si contenía los ítems mínimos recogidos en la Ley 41/2002 y su grado de cumplimentación (nombres, firmas, fechas). Los resultados de la Auditoría se exponen al equipo directivo y a los Servicios afectados.

#### **RESULTADOS**

Se encontraba en las historias clínicas auditadas el documento de consentimiento informado en un 93,4% de los procedimientos quirúrgicos y en el 96% de los anestésicos. Respecto al grado de cumplimentación del formulario para el acto quirúrgico, en un 99,2% se muestran los datos identificativos del paciente; aquellos que identifican al médico: nombre, número de colegiado y firma se contemplan en un 90,2%, 84,7% y 95,3%, respectivamente. Los ítems exigidos de información del procedimiento y fecha de firma del mismo se cumplen respectivamente en un 99,6% y 88,2%. Respecto al grado de cumplimentación del formulario para el acto anestésico, el 99,2% de los documentos contiene los datos identificativos del paciente; sin embargo, los que identifican al médico: nombre, número de colegiado y firma se recogen respectivamente en un 70,2%, 66,4% y 97,3%. Los ítems exigidos de información del procedimiento y fecha de firma del mismo se cumplen en un 100% y 95,4%.

#### **CONCLUSIONES**

El proceso de consentimiento informado y su reflejo en el documento correspondiente es un imperativo ético y legal.

La auditoría anual de los documentos de consentimiento informado, la comunicación de sus resultados, la realización de sesiones formativas y el seguimiento han demostrado que, si bien los resultados son mejorables, su evolución pone en valor la importancia de realizar la auditoría.

**ANGIOSARCOMA INTESTINAL COMO CAUSA DE HEMORRAGIA DIGESTIVA RECURRENTE: PRESENTACIÓN DE UN CASO.**

*Casanova Ramos, R; Marrero Marrero, P; Delgado Plasencia LJ, Rodríguez Castellano MD; González García S.*

*Cirugía General y Digestiva. Hospital Universitario de Canarias.*

**INTRODUCCIÓN:** *El angiosarcoma es una neoplasia muy infrecuente representando un 1-2% de todos los sarcomas. Se origina en el endotelio vascular, y suele afectar a la piel y el tejido subcutáneo, siendo extraordinaria la afectación gastrointestinal, donde se caracteriza por presentar un comportamiento clínico muy agresivo y de mal pronóstico.*

**CASO CLÍNICO :** *Varón de 81 años con antecedentes personales de hipertensión arterial, dislipemia, hiperplasia benigna de próstata, arteriopatía carótidea tratada con colocación de stent en carótida interna derecha con ictus isquémico lacunar posterior, cirugía de revascularización miocárdica por enfermedad de tres vasos.*

*Debido a episodios recurrentes, de siete meses de evolución, de hemorragia digestiva baja asociada a anemia grave (de hasta 4'7 g/dL de Hb), el paciente es estudiado por el servicio de digestivo realizándose endoscopias digestivas, evidenciando un pólipo gástrico, unas posibles angiodisplasias que se trataron endoscópicamente. En el cuarto y quinto ingreso se le realizaron gastroscopias evidenciándose y tratándose en ambos casos una dudosa angiodisplasia. En el sexto ingreso el paciente se somete a una nueva gastroscopia, en ella se aprecia una úlcera, que se trata marca con clip. En el último ingreso del paciente se realiza una enteroRM, sin apreciar hallazgos patológicos y un AngioTC con vasos de aspecto patológicos sugestivos de sangrado activo.*

*Ante los hallazgos clínicos y en pruebas complementarias, se decide intervención quirúrgica. En la intervención quirúrgica se realizó una gastroscopia identificando y marcando la lesión ulcerada a unos 40-50 cms del ángulo de Treitz. Se realizó sección del segmento afecto y se realizó anastomosis duodeno-yeyunal latero-lateral.*

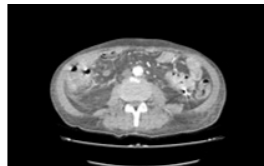
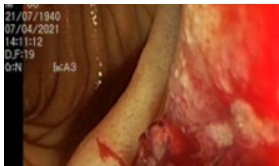*El resultado anatomopatológico de la pieza concluyó: Angiosarcoma epitelioide – alto grado de yeyuno pT1 invasión submucosa. CD34+, ERG +, Ki67: 10%.*

**CONCLUSIÓN:** *Los angiosarcomas son poco frecuentes y representan, tan sólo, un 1-2% de todos los sarcomas de partes blandas. La presentación primaria en intestino delgado suele ser en forma de hemorragia digestiva recurrente y anemias graves, además de otros síntomas no específicos como son la náusea/vómito, el dolor abdominal y la astenia. El pronóstico en la mayoría de los casos es malo y tienen una tasa de supervivencia menor a los dos años.*

*Se trata de una causa poco frecuente de hemorragia digestiva recurrente y debe sospecharse cuando no se encuentra un foco claro de sangrado o lesiones ulcerosas atípicas.*

*El diagnóstico es complicado y puede pasar desapercibido en técnicas endoscópicas incluso en pruebas de imagen como la TC. El diagnóstico de confirmación se realiza mediante anatomía patológica en el que se mostrarán marcadores de extirpe endotelial como el CD31, CD34, ERG, VEGFR entre otros.*

*El tratamiento de elección es la cirugía, aunque cuando se realiza el diagnóstico el tumor suele estar avanzado y no ser posible el tratamiento quirúrgico. Como tratamiento quimioterápico adyuvante se han utilizado varios quimioterápicos (antraciclina, paclitaxel, dacarbazina) sin buenos resultados. Está en desarrollo el papel de antiangiogénicos dado su origen endotelial.*



**FUGA DEL CONDUCTO TORÁCICO TRAS TIROIDECTOMÍA TOTAL.**

*Brito Pérez Z, Acosta Mérida MA, Cano Contreras L, Callejón Cara MM, Casimiro Pérez JA, Fernández Quesada C, Piñero González L, Marchena Gómez, J.*

*Servicio de Cirugía General y del Aparato Digestivo, Hospital Universitario de GC Dr. Negrín.*

**INTRODUCCIÓN:**

La fuga del conducto torácico es una complicación infrecuente, que se puede producir por lesión del mismo a lo largo de su trayecto. Los mecanismos son múltiples, e incluyen la cirugía de cuello,

tórax y abdomen (tiroidectomía con vaciamiento cervical, esofagectomía, neumonectomía, cirugía cardiovascular, maxilofacial,...), procedimientos intervencionistas (cateterismo, arteriografía) o traumatismos predominantemente cérvico-torácicos. Debido a su estructura frágil, recorrido variable y aspecto prácticamente transparente de difícil visualización, tiene alto riesgo de lesión iatrogénica y de que ésta pase desapercibida intraoperatoriamente. Aunque lo más frecuente es la disrupción a nivel torácico, produciendo derramamiento de líquido linfático en la cavidad pleural (quilotórax), también se puede producir una fístula linfática cervical por lesión del conducto fundamentalmente en el trayecto de entrada en el ángulo venoso yugulo-subclavio izquierdo de Pirogoff.

**MATERIAL Y MÉTODOS:**

Se presenta un caso de una paciente diagnosticada de carcinoma papilar de tiroides, que presenta fístula linfática cervical de alto débito tras lesión iatrogénica del conducto torácico durante la tiroidectomía total con linfadenectomía.

**RESULTADOS:**

Se presenta el caso de una mujer de 53 años, con antecedentes de dislipemia, histerectomía en 2014 con radioterapia y quimioterapia en 2021 por adenocarcinoma de cérvix. Se diagnostica ese mismo año de bocio multinodular con adenopatía látero-cervical izquierda en el nivel IV sospechosa. La citología tras eco-PAAF tanto de uno de los nódulos tiroideos como de la adenopatía, resulta positiva para malignidad, compatible con carcinoma papilar.

**CONCLUSIÓN**

La fístula del conducto torácico a nivel cervical es una complicación rara pero potencialmente grave de la cirugía tiroidea, sobre todo, cuando se realiza linfadenectomía por causa tumoral. Puede tener importantes consecuencias si se prolonga en el tiempo, como la desnutrición (hipoproteinemia, déficit de vitaminas liposolubles), alteraciones electrolíticas (hipovolemia, hiponatremia y acidosis metabólica), inmunodepresión, tendencia a infecciones, alteraciones en la cicatrización, riesgo de progresión hacia mediastino y cavidad pleural (quilotórax), aumentando consiguientemente la morbimortalidad y la estancia hospitalaria. Su diagnóstico es clínico y su tratamiento inicial es conservador, pudiéndose indicar un procedimiento invasivo si éste fracasa, como la embolización del conducto torácico. Cuando estos tratamientos fracasan, es necesaria la reintervención, que puede ser técnicamente muy demandante a causa de los fenómenos inflamatorios, fibrosis y dificultad de localización del punto de fuga, por lo que debe ser realizada por un equipo experto.

### FÍSTULA RECTO-OVÁRICA DE ORIGEN ATÍPICO

*Alejandro Hueso Mor, Ana Soto Sánchez, Eduardo Pérez, Sánchez, Nélida Díaz Jiménez, Moisés Hernández Barroso, Manuel Barrera Gómez.*  
*Hospital Universitario Nuestras Señora de Candelaria*

Las fístulas entero-ováricas son extremadamente raras y producen sintomatología inespecífica: dolor abdominal, malestar, fiebre. La etiopatología más frecuente es la diverticulitis o enfermedad inflamatoria intestinal debiéndose descartar el origen neoplásico.

El tratamiento es quirúrgico. Actualmente la resección de la fístula y la reparación primaria del defecto es el indicado. El abordaje laparoscópico proporciona mejor recuperación postquirúrgica.

Una teoría que explica la formación de fístulas es la microperforación del quiste liberando su contenido y provocando la adhesión a su pared de algún órgano vecino. La presión ejercida sobre los tejidos genera un proceso inflamatorio que pueda fistulizar.

La inflamación Xantogranulomatosa se caracteriza por infiltración crónica de células plasmáticas, leucocitos, linfocitos e histiocitos espumosos. Está relacionada con procesos inflamatorios crónicos como la infección por *Proteus Spp*, *Bacteroides fragilis* o Enfermedad Inflamatoria Intestinal. Es inhabitual que involucre el aparato genital habiendo menos de 30 casos en la literatura y no hemos encontrado otro caso de ooforitis Xantogranulomatosa que esté asociada a una fístula recto ovárica.

#### CASO CLÍNICO:

Mujer de 47 años comenta cuadro de 3 meses de diarrea con hematoquecia y dolor abdominal. Presenta dolor en hemiabdomen inferior palpándose masa de 6 cm en hipogastrio. Tacto rectal con abombamiento del Douglas sin sensación de ocupación ni rigidez del tabique recto-vaginal. Exploración ginecológica anodina.

La analítica es normal y el estudio de ETS y citología cervical son negativos. Se realiza un TAC que evidencia engrosamiento del sigma a 15 cm del margen anal, con trayectos fistulosos que conectan cara anterior del recto con ovario derecho donde hay un absceso.

Las biopsias tomadas mediante colonoscopia no muestran datos de malignidad.

La Ecografía Transvaginal evidencia una lesión quística de aspecto benigno, de contenido heterogéneo de 55x70x53mm en ovario derecho. Se realiza una Resonancia Magnética donde se observa trayecto fistuloso comunicando recto con el polo superior y anterior del quiste de 3cm. La paciente es llevada a quirófano y mediante laparotomía media infraumbilical se observa ovario derecho agrandado adherido a saco de Douglas, donde hay orificio fistuloso de 2 cm en cara anterior del recto por el que drena pus abundante que se manda analizar. Se realiza Histerectomía más anexectomía derecha y salpinguectomía izquierda con cierre primario del orificio fistuloso.

La citología del líquido peritoneal y el cultivo del absceso son negativos. La anatomía patológica muestra un recto con cambios inflamatorios inespecíficos. La histerectomía + anexectomía derecha + salpinguectomía izquierda muestra ooforitis crónica de predominio plasmocelular y xantogranulomatosa con datos de sobreinfección aguda. La paciente evoluciona de forma adecuada siendo dada de alta al quinto día de la cirugía.

#### CONCLUSIONES:

La presentación clínica y radiológica de esta entidad simula un proceso neoplásico. Tenerla en consideración en el diagnóstico diferencial puede ahorrarnos extensas cirugías aunque su difícil diagnóstico hace que generalmente sean las características del infiltrado celular y los datos de benignidad en la anatomía patológica quien nos de el diagnóstico.

El abordaje laparoscópico con resección de la fístula y cierre primario del defecto es suficiente en la mayoría de causas no oncológicas.

### NÓDULO PARASÍTICO TIROIDEO EN BOCIO MULTINODULAR TÓXICO. A PROPÓSITO DE UN CASO

*Déniz, AM; Álvaro, M; Gutiérrez, MI; Bueno, PM; Rodríguez, F; Hernández, JR*  
*Complejo Hospital Universitario Insular Materno Infantil*

**OBJETIVO:** Los nódulos parasíticos tiroideos, son nódulos satélites visualizados a nivel histológico, en los bocios multinodulares de tipo tóxico, que no suponen la existencia de un proceso neoplásico subyacente. Presentan un crecimiento nodular y extracapsular separados de un bocio nodular preexistente. Se objetivan de forma incidental tras resultado de anatomía patológica tras tiroidectomía en pacientes con diversas afecciones tiroideas, como también la enfermedad de Graves-Basedow. El diagnóstico erróneo de estos nódulos con adenopatías metastásicas de carcinoma de tiroides, pueden conllevar gran trascendencia tanto terapéutica como pronóstica.

**Material y métodos:** Presentamos el caso de una paciente mujer de 56 años, con antecedentes personales de hipertensión arterial e hipertiroidismo en tratamiento con sumial y tirodril. Acude a consultas externas de cirugía general, por aumento cervical anterior en los últimos 6 meses previos, además de clínica de disfagia y disfonía. Aporta una ecografía realizada que informaba glándula tiroidea aumentada de tamaño a expensas del lóbulo tiroides izquierdo sin poder visualizar por completo dicho lóbulo por extensión intratorácica del mismo. Ecogenicidad glándula heterogénea. Istmo visible de 9 mm sin nódulos en su interior. El lóbulo tiroideo izquierdo se extiende de forma infraclavicular sin poder objetivar el polo inferior, visualizándose nódulo isoecoico con mínima vascularización periférica de 37,45x27,83x>38,81 mm. En lóbulo tiroideo derecho se visualiza en tercio medio nódulo dominante predominantemente quístico con componente sólido de bordes bien definidos y vascularización periférica que mide 22,42x15,49x22,81mm. No adenopatías.

**RESULTADOS:** Se decide intervención realizándose tiroidectomía total con vaciamiento cervical central bilateral. En la cirugía se visualiza bocio nodular bilateral con hemitiroides izquierdo aumentado de tamaño, polinodular a predominio de su mitad inferior. Nódulo en polo inferior del lóbulo tiroideo izquierdo de 2 cm de diámetro y consistencia pétreo, bien delimitado. Lo que en el TAC correspondía a la prolongación endotorácica del lóbulo tiroideo izquierdo se corresponde con lo que impresiona de paquete de adenopatías vs tumoración independiente del lóbulo tiroideo izquierdo en compartimento central izquierdo, de aspecto y consistencia quísticas, de diverso tamaño siendo la mas grande de 3 cm de diámetro, que se extendían allende el reborde clavicular y se introducían en el mediastino. Hemitiroides derecho aumentado de tamaño, con múltiples nódulos. Tumoración de aspecto quístico, de 2x1 cm de diámetro, adyacente al polo superior del lóbulo tiroideo derecho independiente del mismo. Múltiples adenopatías en compartimento central derecho, la mayor de 2 cm de diámetro pétreas. La paciente evoluciona favorablemente en el postoperatorio con leve disfonía sin complicaciones, analítica sanguínea al alta, con calcio corregido 8.2 mg/dL y PTH 3.7 pg/mL. La anatomía patológica con hallazgos compatibles con nódulos denominados "parasíticos" de tejido tiroideo, hallazgo que se puede observar en los bocios multinodulares de tipo tóxico. Tejido tiroideo no muestra características nucleares de carcinoma papilar.

**CONCLUSIÓN:** Los nódulos parasíticos tiroideos son una entidad poco frecuente en nuestro medio y de carácter benigno. La correcta identificación histológica de la pieza tras cirugía y diagnóstico diferencial del carcinoma bien diferenciado de tiroides, va a ser el determinante del tratamiento final que reciba el paciente.

### EXTRAÑA CAUSA DE PROCTITIS Y ESTENOSIS RECTAL

*Alejandro Hueso Mor, Ana Soto Sánchez, Moisés Hernández Barroso, Eduardo Pérez, Sánchez, Nérida Díaz Jiménez, Manuel Barrera Gómez*  
Hospital Universitario Nuestra Señora de Candelaria

**INTRODUCCIÓN:** La infección por clamidia (serovariantes L1-L2-L3) generan un cuadro infeccioso llamado Linfogranuloma Venéreo.

Esta enfermedad aparece en aquellos que tienen prácticas sexuales de riesgo: Cruising, Chemsex, sexo grupal.

La forma clásica se relaciona con el sexo anal insertivo y la forma anorrectal se relaciona con el sexo anal receptivo con síntomas como proctitis, tenesmo, supuración anal, malestar general. Si se demora el tratamiento pueden haber complicaciones como fistulas y estenosis anorrectales.

Es importante descartar la presencia de otras causas de proctitis como las infecciosas (gonococo, sífilis, CMV, VHS), origen inflamatorio (Enfermedad de Crohn, Colitis Ulcerosa) y las tumorales.

Ante un caso confirmado de LGV está indicado el estudio de las parejas sexuales de los últimos 60 días.

El tratamiento de elección es la doxiciclina 100mg/12h durante 21 días

**CASO CLÍNICO:** Varón de 57 años con prácticas sexuales de riesgo. Clínicamente presentaba supuración perianal, manchado de ropa interior, imposibilidad de controlar defecación y pérdida de 15kg en los últimos meses.

El paciente está caquéxico y tenía exploración abdominal anodina. La exploración anal se evidenciaba grandes mariscos cutáneos y estenosis infranqueable a 4 cm del ano que impedía tacto. Presenciaba múltiples orificios fistulosos perianales con empastamiento del glúteo derecho hasta las 5 horas, con skin tags.

Se intentó realizar una colonoscopia y una ecografía endoanal pero fue imposible por el grado de estenosis. Se llevó a cabo un TAC y una RMN para caracterizar las lesiones donde se vio engrosamiento del recto a 7 cm del margen anal con múltiples fistulas rectales y perianales a descartar EII o neoplasia, sin lesiones a distancia.

Se le practicó despistaje de ETS con resultado positivo para Chlamydia trachomatis serovariante L2. El paciente recibió doxiciclina durante 3 semanas con discreta mejoría.

Tras ello se realizó una segunda colonoscopia introduciendo un gastroscopio hasta 10cm objetivando un área estenótica que se dilató neumáticamente. Se objetivó úlceras, edema y pérdida del patrón vascular en los primeros 20 cm de mucosa. Se tomaron biopsias cuya anatomía patológica informa como epitelio escamoso con atipia reactiva, inflamación y tejido de granulación, sin evidencias de malignidad.

A pesar del antibiótico el paciente persistió con clínica por lo que se realizó una exploración bajo anestesia para evaluar las lesiones residuales. Se hallaron skin tags grandes y fistulas perianales complejas con trayectos cutáneos en la región isquiorrectal izquierda. Estenosis del canal anal casi del 100% que imposibilitó realizar el tacto rectal. Se realizó una Colostomía terminal y fistula mucosa del segmento distal de forma laparoscópica. El paciente tuvo evolución favorable y fue altado al segundo día quedando pendiente de completar protectomía para controlar el proceso inflamatorio e infeccioso.

**RESULTADOS:** El LGV está aumentando en incidencia y debe tenerse en consideración en patología proctológica, especialmente si existen conductas sexuales de riesgo.

Que esta ETS quede inadvertida puede derivar en complicaciones como estenosis anorrectales o fistulas.

El tratamiento sigue siendo doxiciclina 100mg/12h durante 21 días y en caso de fistulas, abscesos, estenosis anorrectales cirugía, drenajes o dilataciones neumáticas dependiendo del caso.

### MANEJO QUIRÚRGICO DE LA GASTROPATÍA ANTRAL VASCULAR ECTÁSICA

*Déniz, AM; Cordero, A; Caballero, YI; Sánchez, ÁL; Martínez, MS; Hernández, JR*  
Complejo Hospitalario Universitario Insular Materno-Infantil

**OBJETIVO:** La Ectasia vascular gástrica antral (GAVE) es una causa extremadamente rara de hemorragia digestiva alta, que comprende aproximadamente un 4% de los casos, además de estar asociado con enfermedades autoinmunes y hasta en un 30% de los casos con cirrosis hepática. Se presenta habitualmente con episodios de melenas que producen anemia ferropénica importante. Endoscópicamente se caracteriza por presentar un punteado difuso en el antro y lesiones rojas organizadas en líneas, que parten desde el píloro y son conocidas como "watermelon stomach". Estas lesiones se localizan comunmente en el antro gástrico, aunque se puede encontrar de forma aislada en otras áreas del tracto gastrointestinal como el cardias, yeyuno, duodeno o recto. El diagnóstico diferencial de esta patología, se realiza con la gastropatía por hipertensión portal y la gastritis antral.

**MATERIAL Y MÉTODOS:** Presentamos el caso de una paciente mujer de 76 años de edad con antecedentes de hipertensión arterial, portadora de marcapasos por bloqueo aurículo-ventricular completo, insuficiencia cardiaca congestiva y fibrilación auricular en tratamiento anticoagulante. Refiere clínica de mareo, astenia, episodios de melenas y datos de anemia importante, sin repercusión hemodinámica, pero con requerimiento de múltiples transfusiones de forma periódica, en los últimos cuatro años. En la endoscopia digestiva alta se visualiza en antro gástrico, mucosa de aspecto deslustrado con alguna erosión con fibrina de pequeño tamaño así como varias formaciones eritematosas longitudinales que confluyen hacia el píloro, que tras toma de biopsia se confirma ectasia vascular antral gástrica (GAVE). Durante los últimos años, la paciente ha precisado múltiples técnicas endoscópicas incluyendo numerosas ablaciones por radiofrecuencia y coagulación mediante argón-plasma para control de la hemostasia. Sin embargo, la paciente continua con anemia presentando cifras de hemoglobina de 6gr/dL y precisando transfusiones sanguíneas mensuales, motivo por el que se deriva a consulta de cirugía general y digestiva, decidiéndose como tratamiento definitivo cirugía.

**RESULTADOS:** Se realiza una gastrectomía subtotal laparoscópica con reconstrucción en Y de Roux, con una evolución postoperatoria sin incidencias. La anatomía patológica definitiva, visualiza bordes gástricos con buena vascularización, algunos de ellos sobreelevados con punteado rojizo, hallazgos histológicos compatibles con gastropatía vascular ectásica. La paciente continúa en seguimiento por consultas extenas con una evolución favorable, con hemoglobina en ascenso, sin requerimientos de concentrados de hematíes y adecuada calidad de vida.

**CONCLUSIÓN:** La patogénesis de GAVE es todavía incierta, proponiéndose múltiples hipótesis como estrés mecánico, alteraciones hemodinámicas, factores hormonales y autoinmunes. La gastrectomía subtotal laparoscópica ofrece una alternativa eficaz cuando el tratamiento endoscópico fracasa, con mínima morbilidad y mortalidad asociada; evitando así múltiples transfusiones sanguíneas e ingresos hospitalarios ofreciendo consecuentemente una mejora en la calidad de vida.

### APENDICITIS AGUDA TRAS TRAUMATISMO ABDOMINAL CERRADO.

*Zaida Brito-Pérez, Clara Rosas-Bermúdez, María Pelloni, Claudia Sanabria-Cordero, Laura Cano-Contreras, Aida Rahy-Martín.*

*Hospital Universitario de Gran Canaria Dr. Negrín.*

**INTRODUCCIÓN:** La obstrucción de la luz apendicular se considera la principal causa de apendicitis aguda, desconociéndose en muchos casos la causa de la obstrucción. La evidencia científica actual sugiere la etiología infecciosa primaria como causa más frecuente de esta. El traumatismo abdominal contundente es una rara causa de apendicitis que ha sido descrita de forma esporádica en la literatura científica.

**MÉTODOS:** Se presenta el caso de un paciente con traumatismo toracoabdominal cerrado, causante de una rotura de arteria intercostal baja y un hematoma perihepático secundario. El paciente es diagnosticado posteriormente de apendicitis aguda.

**CASO:** Se presenta el caso de un paciente de 15 años, sin antecedentes de interés, que acude por dolor abdominal de inicio brusco, localizado en flanco derecho y fosa ilíaca derecha, tras haber sufrido una caída sobre el costado derecho. No disnea ni dolor torácico. Estable, fiebre de 38°C.

En la TAC abdominal se objetiva líquido libre intraperitoneal en relación con hemoperitoneo por un sangrado activo en relación con un hematoma hepático. Se decide manejo conservador, dada la estabilidad clínica del paciente.

El paciente continúa con dolor y anemia progresiva, realizándose otra TAC en el que se objetiva un aumento de la cuantía de hemoperitoneo con sangrado activo de la arteria intercostal derecha, que se trata con embolización. No se actúa sobre el hígado, por no presentar sangrado activo. El paciente evoluciona bien y se le da de alta.

Regresa al Servicio de Urgencias a los dos días por dolor abdominal y vómitos de 24h de evolución asociados a fiebre de 38 °C.

Análíticamente llama la atención una Leucocitosis de 17.980, Hb: 10 g/dl, PCR de 68 mg/dl con Procalcitonina de 0.35 ng/ml. En el nuevo TAC abdominal se visualiza un hematoma hipogástrico con sobreinfección, tratándose inicialmente con antibióticos iv, pero ante la tendencia a la hipotensión y al aumento de la PCR a 144 se decide cirugía, en la que se objetiva el hematoma pélvico descrito con un plastrón inflamatorio y presencia de contenido purulento, secundario a una apendicitis aguda gangrenosa. Se realiza, por tanto, una apendicectomía laparoscópica.

En el postoperatorio el paciente continuó con picos febriles, por lo que se realiza una ecografía abdominal, para descartar colección postquirúrgica, en la que se objetiva un hematoma organizado en el espacio subhepático.

El paciente evoluciona bien y se da de alta con las recomendaciones y pautas médicas pertinentes. En los controles ecográficos posteriores se objetivó que el hematoma había reducido su tamaño, por lo que se procede al fin del seguimiento ecográfico del mismo.

**CONCLUSIONES:** La apendicitis aguda tras un traumatismo cerrado abdominal es una complicación poco frecuente, sin embargo, existen casos documentados en la literatura científica que sostienen que es posible que un sangrado intraabdominal, con el aumento de presión que ello conlleva, pueda causar la inflamación del apéndice, provocando que el paciente tenga que ser sometido a una intervención quirúrgica.

### CIERRE ASISTIDO POR VACÍO (VAC) COMO TERAPIA PUENTE DE CIRUGÍA RECONSTRUCTIVA EN PACIENTE CON GANGRENA DE FOURNIER. A PROPÓSITO DE UN CASO

*Ricardo Hernández Alonso, Cristina Vila Zárate, Elena Sánchez-Migallón Vargas, Sara Nicolás de Cabo, Antonio Pérez Álvarez, Manuel Ángel Barrera Gómez.*

*Hospital Universitario Nuestra Señora de la Candelaria*

**INTRODUCCIÓN:** La gangrena de Fournier (GF) es una dermatitis bacteriana necrotizante de tejidos blandos. Existe un gran debate sobre el manejo de defectos grandes y el cierre de heridas, estando descritas varias técnicas en la literatura actual. Nuestro objetivo es presentar el tratamiento quirúrgico de la GF con ayuda de terapia de cierre asistido por vacío (VAC) como enfoque novedoso en el algoritmo de tratamiento.

**CASO CLÍNICO:** Paciente varón de 68 años con diabetes mellitus tipo 2 mal controlada, que acude a urgencias inestable hemodinámicamente. A la exploración física destaca aumento de partes blandas con celulitis y 3 placas necróticas de la parte más declive del escroto, en periné y en región perianal izquierda. Se interviene de manera urgente, realizándose incisión extensa apreciando tejido necrótico a nivel perineal y perianal que se desbrida. No se aprecia afectación de testículos, pene ni uretra. Mucosa de canal anal integra sin visualizarse orificios fistulosos ni contenido purulento. Precisó 3 curas posteriores en quirófano con desbridamiento. Se coloca terapia tipo VAC (con reporte fotográfico de la evolución) con evolución favorable tras varios recambios, siendo imprescindible la utilización de anillos de pasta de colostomía y sonda rectal para conseguir el aislamiento necesario para lograr establecer la terapia de vacío. Se reconstruye defecto perineal mediante cirugía reconstructiva.

**DISCUSIÓN:** La GF es una forma potencialmente letal de fascitis necrotizante genital, perineal y perianal que resulta de una infección polimicrobiana, cuya fuente puede ser genitourinaria, colorrectal, cutánea o idiopática. La diabetes parece ser el factor más predisponente a la enfermedad. La mortalidad sigue siendo alta, del 40-67% de los casos. La terapia VAC, es un sistema no invasivo que estimula la angiogénesis y puede conducir a la mejora de la nutrición y la formación de tejido creando un entorno favorable para la cicatrización de heridas. Hay que tener en cuenta que las técnicas de curación pueden realizarse una vez que se controla el riesgo séptico. conduce a menos cambios de apósitos, menos dolor, menos comidas omitidas, mayor movilidad, menor tiempo de tratamiento práctico para el médico y probablemente una estancia hospitalaria más corta en comparación con el método convencional utilizado, y sin comprometer la seguridad y la mortalidad en Pacientes con gangrena de Fournier.

**CONCLUSIÓN:** En conclusión, la GF es una infección de partes blandas letal, que requiere diagnóstico precoz y un tratamiento quirúrgico en fase aguda mediante desbridaje. Hay que tener en cuenta la terapia tipo VAC para acelerar la aparición del tejido de granulación en el lecho y, por ello, acelerar notablemente la posibilidad de cicatrización o posibilidad de cierre del defecto mediante cirugía reconstructiva.

### **HALLAZGO DE TUMOR PRESACRO TRAS REVISIÓN GINECOLÓGICA DE RUTINA. A PROPÓSITO DE UN CASO.**

*Dr. Juan Larrubia Loring, Dr Ismael Antón Fernández, Dr Ivan Carmelo Soto Darias, Dr Esteban Pérez Alonso, Dr Juan Ramón Hernández Hernández.*

*Complejo Hospitalario Universitario Insular Materno Infantil*

**INTRODUCCIÓN:** Los tumores presacros son lesiones quísticas o quísticas sólidas entre el sacro y el recto resultado de una embriogénesis aberrante. Estos tumores son poco habituales. En esta ocasión se comunica un caso de quiste epidérmico retrorrectal hallado durante una revisión ginecológica de rutina.

**MATERIAL Y MÉTODOS:** Paciente mujer de 44 años, sin antecedentes médico-quirúrgicos de interés, acude a revisión ginecológica de rutina objetivándose una masa retrorrectal mediante ecografía transvaginal.

Se realiza TAC identificándose lesión quística en espacio mesorrectal posterior, en íntimo contacto con el recto, de unos 83 x 65 x 60 mm, con lóculo principal y otro de menor tamaño superior derecho, de estructura líquida densa y homogénea, de bordes finos sin polos sólidos sospechosos, sin afectación ósea. También se realiza una Resonancia magnética pélvica objetivándose una lesión nodular bien definida de unos 80 x 63 x 62 mm en la grasa retrorrectal por debajo de cóccix, de paredes finas sin signos claros de infiltración sobre estructuras adyacentes.

**RESULTADOS:** Con sospecha de hamartoma quístico o quiste epidermoide, según las pruebas radiológicas, se indica intervención quirúrgica para exéresis de la masa mediante abordaje trans-sacro posterior de Kraske. Se lleva a cabo la resección completa de la tumoración presacra sin objetivarse infiltración de estructuras vecinas. Además, se realiza tacto rectal intraoperatorio, objetivando el recto medio indemne. El resultado anatomopatológico reveló un quiste infundibular epidérmico. El postoperatorio cursa sin incidencias y la paciente es dada de alta al día siguiente tras la cirugía. Actualmente se encuentra asintomática.

**CONCLUSIONES:** Los tumores presacros son lesiones quísticas o quísticas sólidas entre el sacro y el recto. Durante el desarrollo embriológico, el espacio presacro está ocupado por células pluripotenciales y, como resultado de una embriogénesis aberrante, puede contener un grupo heterogéneo de neoplasias de las tres capas de células germinales. Hoy en día, debido a su baja incidencia, aún se desconoce el número de casos reales. Los estudios publicados estiman su incidencia en torno a 1 caso de cada 60,000 hospitalizaciones.

Los tumores presacros normalmente son asintomáticos (26-50%), o bien, pueden producir síntomas vagos e inespecíficos derivados de la presión de órganos vecinos. Los pacientes también pueden referir síntomas producidos por la sobreinfección de la tumoración, manifestada como una fistula perineal recidivante.

En cuanto al diagnóstico, una exploración física sistemática junto con un tacto rectal por un cirujano experto tiene la máxima importancia para establecer una sospecha diagnóstica en el 90% de los casos. Desafortunadamente, lesiones blandas y depresibles pueden pasarse por alto fácilmente. Por ello, las pruebas diagnósticas de elección son la resonancia

magnética nuclear (RMN) y la tomografía computarizada (TC).

Combinando ambas pruebas se puede establecer la naturaleza de la lesión: quística, sólida o heterogénea. Actualmente está aceptado que las dos primeras distinciones no requieren de una toma de biopsia para análisis anatomopatológico previo a la cirugía, en cambio, frente a las lesiones heterogéneas no existe consenso ya que en estos casos la probabilidad de linfoma, tumor GIST o metástasis son muy elevadas y dichas lesiones podrían beneficiarse de un tratamiento neoadyuvante previo a la cirugía. El tratamiento definitivo de estas lesiones es la exéresis quirúrgica. En primer lugar, por la sospecha de malignidad o riesgo de degeneración celular, y, también, por los síntomas **que** ocasiona, y sus posibles complicaciones.

Disponemos de tres vías de abordaje: transperineal, abdominal y combinada. Se consideran lesiones accesibles por vía perineal aquellas en las que su borde superior se encuentra por debajo de la tercera o cuarta vértebra sacra (S3-S4). En los tumores con límite superior por encima de S3-S4 debe optarse por la vía abdominal para un abordaje con garantías, o, incluso, combinada en casos intermedios.

Mediante el abordaje trasperineal, como en nuestro caso, se evita la disección del recto intraperitoneal y la morbilidad del abordaje abdominal. Por otro lado, se consigue no alterar la anatomía del suelo pélvico.

**ABDOMEN AGUDO EN GESTANTE: PRESENTACIÓN DE UN CASO.**

*Casanova Ramos, R; Rodríguez Castellano MD; Delgado Plasencia LJ; González García S, Marrero Marrero, P. Cirugía General y Digestiva. Hospital Universitario de Canarias.*

**INTRODUCCIÓN:** El abdomen agudo en la paciente gestante se considera una emergencia médica que suele requerir intervención quirúrgica inmediata. Es esencial una buena anamnesis y monitorización fetal para poder filiar la causa del abdomen agudo y verificar el estado del feto ya que existen tanto causas obstétricas como no obstétricas. El examen físico puede ser difícil por la redistribución que sufre la cavidad abdominal por el embarazo.

**CASO CLÍNICO:** Mujer de 26 años, gestante de 10 semanas, acude a urgencias por dolor abdominal súbito durante la madrugada asociado a náuseas y vómitos. Antecedentes personales: síndrome ansioso depresivo, dos gestaciones previas con un parto y un aborto.

En la exploración física destaca un abdomen distendido, doloroso de manera difusa con contractura y signos de irritación peritoneal. A su llegada se le realiza una analítica con parámetros dentro de la normalidad salvo leucocitos de 13.100.

En la ecografía transvaginal no se apreció alteración en la gestación. También se realizó una ecografía de abdomen en la que se apreció dilatación y engrosamiento severo de asas de intestino delgado, sin otros hallazgos significativos.

Ante estos hallazgos se decidió intervención quirúrgica urgente.

En la intervención se evidenció abundante cantidad de líquido libre e isquemia intestinal secundaria a hernia interna. Se realizó resección de unos 380 cms de intestino delgado de aspecto no viable y se elabora anastomosis yeyuno cólica latero-lateral.

En el postoperatorio la paciente evoluciona favorablemente, manteniéndose afebril y estable hemodinámicamente sin dolor y tolerando dieta oral. Precisa valoración y seguimiento por los servicios de Ginecología para control del embarazo y por Endocrinología para nutrición parenteral y control del síndrome de intestino corto.

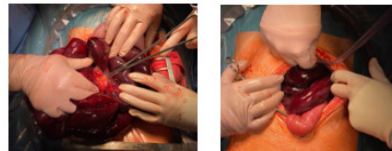**DISCUSIÓN:** La obstrucción del intestino delgado en el embarazo es extremadamente rara. Es una afección quirúrgica no obstétrica potencialmente grave que puede ocasionar efectos adversos tanto maternos como fetales.

En una revisión reciente la tasa de pérdida fetal fue del 17% y la tasa de mortalidad materna fue del 2%. Las adherencias siguen siendo la causa más común de obstrucción intestinal; secundarias, generalmente a cirugías previas.

La hernia interna es muy infrecuente, aproximadamente el 3% de las obstrucciones intestinales en embarazadas. Los ruidos intestinales pueden ser hiperperistálticos al principio y progresivamente volverse hipoperistálticos, signo ominoso que indica estrangulamiento.

Inicialmente, se puede intentar un enfoque conservador con reposo intestinal, hidratación intravenosa y aspiración nasogástrica siempre que la paciente esté estable y con vigilancia estrecha. La intervención quirúrgica urgente es necesaria en caso de fracaso de la terapia conservadora (signos de estrangulación intestinal o síntomas de sufrimiento fetal).

Se ha informado que las radiografías simples de abdomen son positivas en el 82% al 100% de las mujeres embarazadas con obstrucción intestinal y, por lo tanto, pueden proporcionar la información necesaria cuando existe una alta sospecha clínica. Aunque suele ser necesario acompañarla de otra prueba de imagen (ecografía o RM).



**UTILIZACIÓN DE TOXINA BOTULÍNICA Y COLGAJO CUTÁNEO COMO TRATAMIENTO QUIRÚRGICO CONSERVADOR DE ESFÍNTERES EN LA FISURA ANAL CRÓNICA. NUESTROS RESULTADOS**

*Ricardo Hernández Alonso, Luis Eduardo Pérez-Sánchez, Elena Sánchez-Migallón Vargas, Ana Soto Sánchez, Moisés Hernández Barroso, Manuel Ángel Barrera Gómez. Hospital Universitario Nuestra Señora de la Candelaria.*

**INTRODUCCIÓN Y OBJETIVOS:** La fisura anal crónica (FAC) es una afección colorrectal frecuente, que afecta a la calidad de vida de los pacientes que la presentan. Generalmente, el dolor y el sangrado, durante y después de la defecación, suelen ser los síntomas más frecuentemente presentados en esta patología. En la mayoría de los casos, influyen en la etiopatogenia el espasmo esfinteriano y la isquemia de la mucosa anal, aunque son múltiples los factores que pueden intervenir en la aparición de la FAC.

El tratamiento médico presenta buenos resultados en un alto porcentaje de casos. La cirugía se reserva para los casos refractarios, fundamentalmente la esfinterotomía lateral interna (ELI). Las técnicas preservadoras de esfínteres, como el colgajo cutáneo (CC) y la toxina botulínica (TB), han surgido para conseguir la curación sin asociar las complicaciones causadas por la ELI, principalmente la incontinencia. Presentamos los resultados de nuestra experiencia con el empleo de ambas técnicas quirúrgicas en pacientes que presentaban FAC.

**MATERIAL Y MÉTODOS:** Análisis retrospectivo sobre una base de datos prospectiva de pacientes sometidos a tratamiento quirúrgico de la FAC con técnicas preservadoras de esfínteres entre Enero-2019 y Diciembre-2021. Se analizaron variables demográficas, aspectos anatómo-fisiológicos, técnica quirúrgica, complicaciones y seguimiento. Se excluyeron del análisis los pacientes sometidos a otros procedimientos quirúrgicos asociados a la reparación de la FAC así como pacientes con enfermedad inflamatoria intestinal.

**RESULTADOS:** Se intervinieron 23 pacientes con una mediana de edad de 43 años, el 78,3% eran mujeres y 26,1% fumadores. La mayoría de las FAC fueron posteriores e hipertónicas (Oxford  $\square$  4) en el 100% de los pacientes tratados con TB y en el 40% de CC. Todos los pacientes fueron sometidos a tratamiento tópico previo al tratamiento quirúrgico (47,8% NTG). Se incluyeron 13 pacientes sometidos a CC y 12 a los que se le aplicó TB. La mediana de seguimiento fue de 17 meses, observándose que el 76,5% de los pacientes no presentó ninguna complicación y el 23,5% restante únicamente complicaciones leves (dolor o sangrado autolimitado), sin reintervenciones. La tasa de curación fue del 69,2% con la TB y del 84,6% con el CC. En los dos pacientes que no se consiguió curación con CC se realizó posteriormente tratamiento con TB, consiguiéndose curación de la FAC. El impacto sobre la continencia tras la cirugía fue leve, presentándose un valor medio en la escala de Wexner de 0, similar al valor obtenido en la encuesta prequirúrgica.

**CONCLUSIÓN:** La cirugía preservadora de esfínteres, en nuestra experiencia, presenta buenos resultados quirúrgicos con una alta tasa de curación y leves complicaciones. El impacto sobre la continencia es mínimo. Por todo ello, puede ser considerada una terapia alternativa a la clásica ELI en pacientes con factores de riesgos para incontinencia.

### URINOMA COMO COMPLICACIÓN TARDÍA POR LESIÓN URETERAL TRAS TRAUMATISMO ABDOMINAL CERRADO. A PROPÓSITO DE UN CASO.

*Juan Larrubia Loring, Ángel Luis Sánchez Álvarez, Antonio Navarro-Sánchez, Esteban Pérez Alonso, Juan Ramón Hernández Hernández.*

*Complejo Hospitalario Universitario Insular Materno Infantil*

**INTRODUCCIÓN:** El diagnóstico de lesiones diferidas tras traumatismo abdominal cerrado requiere de un alto nivel de sospecha, fundamentalmente si el tratamiento de lesiones primarias no es quirúrgico.

Presentamos el caso de un varón de 35 años con lesión ureteral derecha y urinoma ipsilateral como lesión diferida tras manejo conservador de hematoma retroperitoneal derecho tratado de manera conservadora.

**MATERIAL Y MÉTODOS:** Paciente varón de 35 años, que sufre politraumatismo de alta energía tras choque frontal en moto contra un coche. Tras valoración inicial y manejo según ATLS es diagnosticado de múltiples fracturas costales desplazadas anteriores izquierdas y posteriores derechas, fractura conminuta de la cresta iliaca derecha abierta, laceración esplénica grado III y hematoma retroperitoneal pararenal derecho.

De manera urgente se realiza RAPE de codo derecho. Así mismo, se realiza colocación de drenajes y cierre de herida de cresta iliaca derecha y zona suprarrotuliana.

Dada la estabilidad hemodinámica, ausencia de anemización en controles analíticos sucesivos y de sangrado activo en tomografía computerizada (TC) trifásico se decide tratamiento conservador del hematoma y laceración esplénica, siendo alta a los quince días del accidente sin incidencias.

Cuarenta días tras el traumatismo (dieciocho tras el alta) el paciente acude a nuestro centro con dolor abdominal de 5 días de evolución y distensión abdominal. Los parámetros analíticos se encontraban dentro de la normalidad y la TC reveló gran colección hipodensa perirrenal de 17 cm de diámetro máximo compatible con urinoma.

Dados los hallazgos se decide punción eco-guiada evacuando 2 L de orina. Tras valoración por el servicio de urología se realiza nefrostomía percutánea derecha, presentando una evolución tórpida con pérdida de la permeabilidad de la misma y empeoramiento de la función renal, por lo que se decide intervención quirúrgica urgente para resolver la lesión ureteral.

Durante la intervención se objetivó gran fibrosis retroperitoneal y solo fue posible la identificación del cabo distal del uréter derecho sin poder localizar el cabo proximal por lo que se realizó nefrectomía derecha. Siendo alta a los seis días sin incidencias.

La anatomía patológica informó de: "riñón con ruptura de la cápsula renal, con hemorragia intraparenquimatosa y focos de necrosis coagulativa, inflamación crónica agudizada sin evidencia de displasia".

**CONCLUSIONES:** La lesión ureteral aguda no diagnosticada en el momento agudo se suele manifestar en el curso de la hospitalización por la formación de un urinoma, salida de orina por un drenaje o la presencia de una hidronefrosis en una prueba de imagen.

En nuestro caso en ninguna de las pruebas de imagen de control objetivaron estos hallazgos, por lo que posiblemente se trate de una isquemia tardía de la pared ureteral por presión del hematoma.

El seguimiento clínico y radiológico estrecho junto a un alto nivel de sospecha diagnóstica son fundamentales para el diagnóstico de este tipo de lesiones tardías.

### ADENOCARCINOMA DE LOS CONDUCTOS DE LAS GLÁNDULAS SUBMUCOSAS DEL ESÓFAGO. ENTIDAD EXTREMADAMENTE RARA, TRAS EL DIAGNÓSTICO DE PSEUDOACALASIA.

*Bañolas-Suárez R., Acosta-Mérida MA., Fernández-Quesada C, Casimiro-Pérez JA, Callejón-Cara MM, Suárez-Cabrera A, Marchena-Gómez J*

*Hospital Universitario de Gran Canaria Doctor Negrín*

**INTRODUCCIÓN:** El cáncer de esófago es el sexto cáncer más mortal en el mundo. Una forma de presentación poco común es la pseudoacalasia cuyo diagnóstico diferencial con la acalasia supone un reto diagnóstico. El adenocarcinoma esofágico se está transformando en la variante histológica más prevalente en occidente. El adenocarcinoma esofágico de las glándulas de la submucosa es un subtipo histológico especialmente infrecuente.

**CASO CLÍNICO:** Presentamos el caso de una pseudoacalasia esofágica maligna producida por un adenocarcinoma de los conductos de las glándulas submucosas esofágicas.

Paciente varón de 59 años que consulta por disfagia paradójica y pérdida de peso. Se realiza estudio exhaustivo mediante EDA, EGD, manometría esofágica, TC toracoabdominal, USE y PET con diagnóstico de acalasia pero con sospecha de proceso neoplásico de base que no se logra confirmar durante casi un año de estudio.

Se decide realizar una laparoscopia exploradora objetivando durante la misma una masa pétreo fibrosa y estenosante en la unión esofagogástrica que infiltra los pilares diafragmáticos. No se logra diagnóstico histológico a pesar de tomar biopsias intraoperatorias y ante la alta sospecha de neoplasia maligna se realiza esófago-gastrectomía proximal laparoscópica tipo Orringer.

El diagnóstico histológico definitivo es un adenocarcinoma esofágico con origen en las glándulas de la submucosa, extremadamente raro y con pocos datos en la literatura acerca de su pronóstico.

El paciente permanece 13 meses libre de enfermedad hasta la aparición de derrame pleural maligno y carcinomatosis peritoneal siendo éxitus en su domicilio tras recibir cuidados domiciliarios por parte de la Unidad de Cuidados Paliativos.

**DISCUSIÓN:** Se trata de un caso extremadamente complejo por lo atípico de su presentación clínica y la dificultad añadida del diagnóstico histológico definitivo. Hemos realizado una revisión de la literatura al respecto de este subtipo tumoral, encontrando únicamente 6 casos publicados, y comparado nuestro caso con los publicados previamente en cuanto a clínica, tratamiento empleado, características morfológicas e inmunohistoquímicas y pronóstico.

La pseudoacalasia es una entidad infrecuente que representa menos del 5% de los casos de acalasia. En un 70% de las ocasiones es secundaria a una patología maligna. Ponds et al concluyeron que las principales características que nos deben hacer descartar la presencia de esta entidad son: una edad mayor o igual a 55 años, una duración corta de los síntomas, pérdida de peso considerable y, en la EDA, la dificultad de paso del endoscopio a través de la unión esofagogástrica. Nuestro paciente presentaba todas las características a excepción de la dificultad de paso del endoscopio.

El diagnóstico diferencial entre pseudoacalasia y acalasia supone un reto pero resulta fundamental ya que pueden ocurrir complicaciones significativas secundarias a un tratamiento erróneo y el retraso en la implementación del tratamiento adecuado puede suponer la diseminación del tumor con el consiguiente empeoramiento del pronóstico de los pacientes.

Pocas conclusiones se pueden extraer con respecto al subtipo tumoral y las implicaciones que tiene en la historia natural de la enfermedad debido a la escasa información al respecto que se encuentra publicada. En términos generales nuestro caso coincide con los publicados con anterioridad.



### **FÍSTULA ANAL: A VECES NO ES LO QUE PARECE**

*Ricardo Hernández Alonso, Ana Soto Sánchez, Alejandro Hueso Mor, Moisés Hernández Barroso, Luis Eduardo Pérez-Sánchez, Manuel Ángel Barrera Gómez.*  
*Hospital Universitario Nuestra Señora de la Candelaria*

#### **INTRODUCCIÓN:**

El adenocarcinoma mucinoso originado en una fístula perianal es una entidad muy poco frecuente, que representa el 2-3% de los tumores anorrectales malignos, planteando un reto diagnóstico dada su rareza y la clínica inespecífica: dolor, hinchazón perianal, secreción purulenta. Se asocian fundamentalmente a fístulas anales crónicas, siendo la posible razón de la aparición de estos tumores la inflamación crónica, aunque actualmente no hay demostrada una correlación clara.

#### **CASO CLÍNICO:**

Varón 64 años, ex-fumador, EPOC leve. Adenocarcinoma de pulmón estadio IV (Carcinoma no microcítico compatible con adenocarcinoma poco diferenciado (TTF-1 positivo, p40 negativa, PD-L1 35%), tratado con esquema CDDP-premexed-pembrolizumab. Actualmente en respuesta completa. Antecedente de abscesos perianales intervenidos en 10 ocasiones con estudio ecográfico que únicamente objetivaba cicatriz perianal asimétrica con rotura de fascículos superficiales del esfínter anal externo sin objetivar fístula en ese momento.

A los 8 meses del último drenaje acude por nuevo absceso, objetivando zona tumefacta en fosa isquiorrectal izquierda con supuración espontánea de pus/moco por 2 orificios fistulosos externos a las 3 y 5 horas en posición ginecológica. Se realiza drenaje, objetivando cavidad de paredes lisas, de aspecto crónico, ocupadas por material mucoide. Además, se identifica orificio fistuloso interno a las 6 horas por encima de la línea anopectínea que comunica con cavidad descrita, con una fístula transesfinteriana a canal medio. Se realiza toma de biopsia, colocación de setón laxo de goma y lavado. Anatomía patológica: Material constituido exclusivamente por adenocarcinoma mucinoso de posible origen intestinal (CK20+, CDX2+, TTF1-, CK7+ débil).

Se completa estudio con colonoscopia en la cual no se evidencia lesión intraluminal. Posteriormente se realiza RMN, TAC, PET-TC: diagnosticándose de neoplasia de recto T4N1M0. Tras ello se realiza colostomía derivativa para posteriormente iniciar neoadyuvancia (radioquimioterapia con Capecitabina). Tras 8 semanas de la finalización de ésta se realizó amputación abdominoperineal laparoscópica sin necesidad de utilizar un colgajo musculocutáneo. Anatomía patológica: adenocarcinoma residual en capa muscular propia ypT2 ypN0. No invasión vascular ni perineural, Márgenes de resección libres de infiltración tumoral.

#### **CONCLUSIÓN:**

El adenocarcinoma mucinoso originado en una fístula perianal es una entidad rara y que puede pasar desapercibida. Por ello es fundamental la sospecha clínica especialmente en abscesos recidivantes con evolución incongruente, cuando presenten salida de material mucoide a través de los orificios fistulosos, y tomar biopsias para poder realizar un correcto diagnóstico y el tratamiento óptimo en consecuencia.

### **APLICACIÓN DE LAS GUÍAS CLÍNICAS WSES 2020 EN TRAUMATISMO HEPÁTICO SOBRE UN CASO CLÍNICO REAL”**

*Juan Larrubia Loring, Ismael Antón Fernández, Gabriel García-Plaza, Mercedes Cabrera, Javier Alcalá, David Fernández, Juan Ramón Hernández Hernández.*  
*Complejo Hospitalario Universitario Insular Materno Infantil*

#### **INTRODUCCIÓN**

El traumatismo abdominal está presente en el 30% del total de politraumatizados, siendo el hígado el órgano más lesionado en los traumatismos abdominales cerrados<sup>1</sup>. La organización World Society of Emergency Surgery (WSES) publicó en 2016 sus guías clínicas para el manejo del traumatismo hepático<sup>2</sup>. Estas guías se centran en la clasificación radiológica de la American Association of Surgery Trauma (AAST), en criterios clínicos y analíticos de los pacientes, así como en las opciones de acceso a diferentes recursos y tecnología; publicándose una nueva actualización en el año 2020. Con este trabajo se pretende exponer la aplicación de los algoritmos terapéuticos proporcionados por dichas guías en el manejo de un caso de traumatismo hepático en nuestro centro.

#### **MATERIAL Y MÉTODOS**

Varón de 57 años precipitado desde seis metros de altura con impacto sobre hemicuerpo derecho. A su llegada a urgencias mantiene estabilidad hemodinámica, abdomen con signos de peritonismo y Hb 13,3 g/dl en la primera analítica. Se realizó un TC de abdomen trifásico dada la situación de estabilidad hemodinámica, objetivándose múltiples laceraciones hepáticas con focos de sangrado activo arteriales en segmentos VIII, VII y VI; así como abundante hemoperitoneo perihepático (AAST grado IV, WSES grado III) (Figura 1). Al tratarse de un traumatismo hepático grave WSES grado III se podría optar por un manejo conservador según el algoritmo, pero la exploración física patológica, el abundante hemoperitoneo y un descenso progresivo en las cifras de Hb, hicieron que se optase por un manejo quirúrgico (“other indications to laparotomy” en el algoritmo). Se realizó packing hepático por imposibilidad de controlar los focos de sangrado.

Permaneció monitorizado con soporte hemodinámico en la unidad de Reanimación, siendo reintervenido a las 48 horas. Tras retirada del packing hepático se comprobó la persistencia del sangrado en áreas de laceración, realizándose resección de los segmentos VI y VII, precisando politransfusión y altas dosis de catecolaminas. El paciente fue dado de alta 12 días después de la segunda cirugía sin complicaciones

#### **RESULTADOS**

El manejo diagnóstico-terapéutico de este paciente se adapta al algoritmo de las guías de práctica clínica WSES 2020 de traumatismo hepático.

#### **CONCLUSIONES**

La aplicación de la guía WSES para el manejo del traumatismo hepático otorga a los cirujanos la posibilidad de disponer de un algoritmo terapéutico basado en la evidencia. Sin embargo, debemos adaptar estas recomendaciones generales a cada caso clínico en particular, ya que podemos encontrarlos ante diferentes escenarios clínicos que nos hagan replantearnos el protocolo establecido. El manejo de cada paciente dependerá de la realidad asistencial de cada centro, puesto que no se dispone de las mismas facilidades y recursos en todas las áreas de salud.

### **LIPOSARCOMA PLEOMÓRFICO.**

*Dr. Fernández López Lazaro Javier, Dr. Casanova Ramos Rubén, Dr. Gonzales Hernández Sergio, Dr. Zarges Triviño Pablo Dieter, Dra. Rodríguez Castellano M.D., Dr. Delgado Plascencia Luciano.*

*Hospital Universitario de Canarias.*

#### **INTRODUCCIÓN:**

Los liposarcomas pleomórficos son sarcomas de alto grado muy agresivos con frecuencias de recidiva local y metástasis de un 30-40% y supervivencia global a los 5 años del 55-65%. Los factores predictores de mal pronóstico del liposarcoma pleomórfico son la edad, el tamaño y la localización central. Sin embargo, las lesiones superficiales tienen un excelente pronóstico con solo un 10% de recidiva local.

#### **CASO CLÍNICO:**

Paciente mujer de 43 años sin antecedentes de interés con tumoración de 6 años de evolución y crecimiento acelerado en los últimos dos años. Se realiza RMN donde se observa lesión 10,5 x 7,5 x 9,5 cm, localizada en tejido celular subcutáneo, que contacta con fascia de músculo oblicuo externo, mixta, con componente sólido de localización anterior, y quístico posterior.

Eco muscular con BAG de pared costal derecha:

Proliferación tumoral mesenquimal pleomorfa con baja actividad mitótica y bajo índice proliferativo.

Técnica quirúrgica: Extirpación en bloque de la lesión incluyendo plano musculofascial subyacente del M. Dorsal ancho y M. Oblicuo externo. Implantación de malla, cobertura de defecto, disección de colgajo fasciocutáneo random superior de rotación y base superomedial (toracodorsal) para reparación de 2/3 superiores del defecto primario + colgajo fasciocutáneo abdominal (inguinoabdominal derecho) random de trasposición y base medial para reparación de 1/3 inferior.

AP: LIPOSARCOMA PLEOMÓRFICO- pT2: A) TAMAÑO: 8.5x7x6.5 CM B) BORDES LIBRES, CON COMPONENTE TUMORAL A 2 CM DEL BORDE PROFUNDO Y 3,5 CM DEL BORDE LATERAL

En el postoperatorio el paciente no presenta complicaciones y es dado de alta sin incidencias. Valorado luego por Oncología médica que pauta quimioterapia y radioterapia adyuvante. Actualmente sin evidencia radiológica de enfermedad.

#### **CONCLUSIONES:**

Los liposarcomas pleomórficos son lesiones de baja frecuencia que pueden invadir tejidos profundos y que en muchas ocasiones requieren amplias resecciones con las consecuencias funcionales y estéticas que estas acarrearán. Es por eso que la actuación coordinada de cirujanos (Generales y Plásticos) y oncólogos podría no solo reducir el riesgo de recidiva local y de metástasis si no brindar una mejor calidad de vida para los pacientes afectados.

### **METÁSTASIS ATÍPICA DE ADENOCARCINOMA DE RECTO**

*Ricardo Hernández Alonso, Ana Soto Sánchez, Alejandro Hueso Mor, Nélida Díaz Jiménez, Moisés Hernández Barroso, Manuel Ángel Barrera Gómez.*

*Hospital Universitario Nuestra Señora de la Candelaria*

#### **INTRODUCCIÓN:**

Las metástasis de adenocarcinoma intestinal a nivel prostático son infrecuentes, habiéndose descritos pocos casos en la literatura. Las neoplasias malignas primarias que pueden dar metástasis a nivel prostático incluyen el melanoma maligno, pulmón, estómago, pene y laringe. Presentamos un caso de metástasis prostática 5 años después de una amputación abdominoperineal extendida por un adenocarcinoma de recto.

#### **CASO CLÍNICO:**

Paciente varón de 49 años, sin antecedentes de interés, diagnosticado de adenocarcinoma de recto distal en 2015 (T4N0M0), tratado con radio-quimioterapia neoadyuvante y posterior amputación abdominoperineal de recto extendida (ypT2N0). Tras ello, recibió adyuvancia con FOLFOX, administrándose 8 ciclos.

En seguimiento presenta recaída pulmonar en 2016, realizándose metastasectomía y en 2019 se realiza lobectomía superior derecha y resección atípica izquierda con anatomía patológica en todos los casos de metástasis de adenocarcinoma enteroide. En 2020 refiere dolor pélvico de nueva aparición, por lo que se solicita Resonancia Magnética donde se evidencia un nódulo en la base del cuerpo esponjoso del lado izquierdo, que está en contigüidad con la próstata, de 16 mm, altamente sospechoso de malignidad y PET-TAC que confirma el aumento de captación metabólica de dicha lesión.

Se realiza biopsia de la lesión objetivándose tejido fibromuscular infiltrado por adenocarcinoma inmunofenotípicamente compatible con origen colorrectal. En estudio inmunohistoquímico destaca: PSA-, CK20+, CDX2+. Además, en el último TAC se objetiva a nivel de sutura pulmonar nuevo nódulo sospechoso de malignidad. Ha recibido 5 ciclos de quimioterapia con esquema FOLFOX-Bevacizumab. En TAC de control se objetiva aumento de tamaño del nódulo pulmonar, que pasa a ser de 6 mm a 10 mm, sospechoso de malignidad. Se comenta el caso en comité multidisciplinar, decidiéndose tratamiento con irradiación ablativa/SBRT. Se solicitó nuevo TAC de control tras tratamiento con SBRT, donde se objetivaron datos de respuesta a nivel pulmonar y respuesta completa a nivel prostático, que se confirmaron con RMN de control.

#### **CONCLUSIÓN:**

Las metástasis de tumores colorrectales en la glándula prostática son muy infrecuentes. El intervalo más largo recogido en la literatura, entre la finalización del tratamiento de un carcinoma colorrectal y la aparición de una metástasis a nivel prostático, es de 10 años. Los diagnósticos diferenciales del adenocarcinoma colorrectal, que se deben tener en cuenta, son el adenocarcinoma ductal prostático y el adenocarcinoma de vejiga.

Para su diagnóstico debemos ayudarnos de una toma de biopsia de la lesión metastásica y de la realización de inmunohistoquímica de la muestra, donde presenta relevancia el marcador CDX2, que es un anticuerpo monoclonal para el factor de transcripción nuclear específico del epitelio intestinal y se encuentra presente en el 60-98% de los adenocarcinomas colorrectales primarios y secundarios, frente al 0% en los tumores prostáticos siendo clave en nuestro caso para establecer el diagnóstico diferencial y el tratamiento más adecuado.

### TUMOR DE LA VAINA DEL NERVI PERIFÉRICO A NIVEL AXILAR. A PROPÓSITO DE UN CASO

*Déniz A, Tejera A, Cordero A, Gutiérrez I, Vega V, Hernández JR.*  
Servicio de Cirugía General y Digestiva, Complejo Hospitalario Universitario Insular Materno Infantil.

#### OBJETIVOS:

Los tumores de la vaina del nervio periférico son lesiones que derivan de las células de Schwann. Pueden clasificarse en tumores benignos como el schwannoma y el neurofibroma, y malignos como el tumor maligno de la vaina del nervio periférico. Se localizan frecuentemente en el tronco, la cabeza, el cuello y las extremidades proximales, siendo muy infrecuente en tejido mamario. Describiremos las características clínicas e histológicas especiales del mismo con una revisión de la literatura disponible sobre el tema.

#### MATERIAL Y MÉTODOS:

Paciente mujer de 57 años, con tumoración axilar izquierda de 45mm, mal delimitada y fija a planos profundos. Sin antecedentes personales o familiares de interés. La mamografía con contraste evidencia nódulo parcialmente incluido en el estudio por estar en cola de la mama-axila izquierda, con realce periférico y necrosis central, y que en el estudio ecográfico corresponde con nódulo de 48 x 36 mm microlobulado e hipoecoico (BI-RADS 4). Se realiza biopsia con aguja gruesa, que identifica una neoplasia maligna mesenquimal. El estudio morfológico, inmunohistoquímico y FISH no ofrece resultados concluyentes para un diagnóstico más específico, aunque se plantea como primera posibilidad un tumor maligno de la vaina del nervio periférico. Estudios de extensión negativos para malignidad.

#### RESULTADOS:

Se realiza extirpación y vaciamiento axilar izquierdo, con resultado anatómico-patológico definitivo de neoplasia maligna indiferenciada. La lesión presenta unas características histológicas compatibles con un tumor maligno de la vaina del nervio periférico. Bordes de resección libres. Ganglio centinela sin evidencia de metástasis. Inmunohistoquímica con positividad difusa para S100 y algo parcheada para SOX10. Además, muestra positividad difusa de membrana para CD99.

#### DISCUSIÓN:

Los tumores de la vaina del nervio periférico comprenden entre un 5 % y 10 % de todos los sarcomas. La incidencia poblacional es cerca del 0,001 %. Se asocia a Neurofibromatosis tipo I y a radiación previa en dicha zona de afectación. La edad de presentación comprende entre los 20 y 50 años, afectando principalmente a el nervio ciático, el plexo braquial y el plexo sacro, con un tamaño promedio que generalmente supera los 5 cm. Este tipo de tumor es extremadamente raro, con muy pocos casos publicados hasta el momento. La tasa de supervivencia en estos tumores es baja a los cinco años. A nivel inmunohistoquímico el marcador más sensible para determinación del origen neural de la lesión es la proteína S100 y al SOX-10.

### SARCOMA DE CÉLULAS PEQUEÑAS, REDONDAS Y AZULES, RARO HALLAZGO INTRAOPERATORIO EN UN BYPASS GÁSTRICO

*Bañolas-Suárez R., Acosta-Mérida MA., Fernández-Quesada C, Casimiro-Pérez JA, Callejón-Cara MM, Suárez-Cabrera A, Marchena-Gómez J*  
Hospital Universitario de Gran Canaria Doctor Negrín

**INTRODUCCIÓN:** El tumor desmoplásico de células pequeñas, redondas y azules (DSRCT), es un sarcoma de tejidos blandos raro y agresivo. Se origina preferentemente en abdomen, involucrando mesenterio, omento o retroperitoneo.

Su incidencia oscila entre 0,2 -0,74 casos/millón/año. Afecta principalmente a adultos jóvenes (mediana 27 años) y varones (4:1).

La presentación varía, desde inespecífica (distensión abdominal, pérdida de peso, ascitis), a masa abdominal palpable que comprime órganos. El diagnóstico suele ser tardío, siendo la cirugía citorrreductora asociada a quimioterapia y radioterapia adyuvantes el tratamiento estándar. El pronóstico es infausto, con una supervivencia media a 5 años de 15-25%.

**CASO CLÍNICO:** Presentamos el caso de una paciente, en la que se objetiva, durante la realización de un bypass gástrico, un sarcoma de células redondas y azules. Mujer de 36 años, con antecedentes de alergia al látex, hipertensión arterial, asma, onfalitis y cesárea, programada para cirugía bariátrica por obesidad ginecoide, con IMC 48.68. El protocolo preoperatorio mostró un tránsito baritado normal, gastroscopia con hernia de hiato y ecografía abdominal con esteatosis hepática.

Se interviene de forma programada, realizándose bypass gástrico laparoscópico. Durante la revisión quirúrgica, se objetiva una masa de unos 14 cm abigarrada, heterogénea, de consistencia dura, en contacto con la curvatura mayor gástrica y ángulo esplénico del colon, rodeada por epiplón mayor. Se realizó la exéresis completa del tumor, con márgenes, y se extrajo la pieza en bolsa. La paciente fue dada de alta en el segundo día postoperatorio sin incidencias.

La anatomía patológica describió un tumor de 11 cm de células pequeñas, redondas y azules con inmunofenotipo compatible, alcanzando la superficie peritoneal en varios puntos.

El TAC de estadificación describió una lesión parauterina izquierda de 1.9 cm, que también captaba en el PET. Ginecología descartó patología relevante.

El Comité de Tumores decidió quimioterapia adyuvante, esquema VAC-IE, 9 ciclos.

Siete meses tras la intervención bariátrica, la paciente está recibiendo quimioterapia, presenta adecuada pérdida ponderal y estado nutricional, sin complicaciones, ni signos de recidiva.

**DISCUSIÓN:** El DSRCT se suele diagnosticar en estadio avanzado con sarcomatosis y metástasis, fundamentalmente en hígado, ganglios, hueso y pulmón. En este caso, probablemente debido al hallazgo casual intraoperatorio, el diagnóstico se realizó en estadio I.

Se ha descrito que lesiones solitarias, ausencia de metástasis, resección tumoral completa y la quimioterapia adyuvante son factores independientes de supervivencia. Por ello somos optimistas con la evolución futura en nuestra paciente.

**CONCLUSIÓN:** Una de las pocas probabilidades de diagnosticar precozmente el DSRCT puede ser como hallazgo incidental intraoperatoriamente.

El cirujano bariátrico experto debe tener los conocimientos y recursos técnicos para aplicar a estos casos infrecuentes los principios oncológicos de radicalidad. La exéresis completa del tumor, con márgenes, puede ser la clave para ofrecer al paciente la mayor probabilidad de supervivencia, ante un tumor de pronóstico infausto per se, a pesar del tratamiento.

El comité oncológico multidisciplinar debatirá la mejor estrategia así como la pauta de seguimiento estrecho, debido al alto riesgo de recidiva.

### COMPLICACIÓN INESPERADA EN PACIENTE CON ENFERMEDAD DE CROHN: MIGRACIÓN INTRALUMINAL DE MALLA DE POLIPROPILENO

*Guillermo Saiz Lozano, Nérida Díaz Jiménez, Moisés Hernández Barroso, Ana Soto Sánchez, Eduardo Pérez Sánchez, Manuel Barrera Gómez*  
*Hospital Universitario de Gran Canaria Doctor Negrín*

#### INTRODUCCIÓN

La eventración de la pared abdominal es una complicación que suele aparecer en el primer año tras la intervención, lo que ha incrementado el uso de mallas no reabsorbibles. Aunque poco frecuente, la migración y penetración de la malla a órganos adyacentes es una complicación con una incidencia del 1.1%. Se expone el caso de una paciente con enfermedad de Crohn intervenida de una fístula enteroatmosférica, en cuya cirugía se observó como hallazgo incidental una malla fagocitada que se colocó hace cuatro años tras el cierre de una colostomía.

#### CASO

Paciente mujer de 39 años con antecedentes de enfermedad Crohn, varias veces intervenida de resecciones intestinales por cuadros suboclusivos debido a su enfermedad. En 2016, se realiza una sigmoidectomía más colostomía terminal. En 2018, al no presentar buena respuesta al tratamiento médico, se realiza una colectomía total con proctectomía interesfinteriana, ileostomía definitiva y una reparación de la pared con una malla Phyllo-mesh 15x12cm. Posteriormente en 2020, se objetiva una fístula enteroatmosférica, que tras estudio y mapeo se interviene en 2022. Durante la intervención quirúrgica como hallazgo, se observaron varias áreas de reacción granulomatosa con microperforaciones intestinales debido a los tackers y una malla de polipropileno totalmente fagocitada por un asa de yeyuno que no parece causar un cuadro de obstrucción. Se realiza resección intestinal que engloba el tramo afecto y una anastomosis L-L mecánica. En el postoperatorio presentó una infección de herida quirúrgica que se trató con un VAC, dándose de alta al 12º día postoperatorio. En control en consultas tras tres meses posoperatorios, la paciente no ha presentado recidiva de la herida ni de la fístula.

#### DISCUSIÓN

El uso de mallas no es inocuo, las complicaciones más frecuentes de su uso son la aparición de seromas 7.7% e infecciones 7%. La migración de una malla es una complicación muy rara, siendo la penetración en las asas de intestino algo excepcional, 1.1%. Una vez la malla haya migrado suele provocar cuadros obstructivos aunque también hay descritos casos de fístulas enterocutáneas, siendo necesario la cirugía para la resolución de estos cuadros. El riesgo de migración de la malla es mucho mayor si se localiza intraperitoneal en contacto con las vísceras a pesar de tener materiales antiadherentes. La colocación de la malla preperitoneo, reduce la adhesión a las vísceras por efecto inflamatorio e impide su migración.

### CARCINOMA NEUROENDOCRINO DE CÉLULA PEQUEÑA PRIMARIO DE MAMA. A PROPÓSITO DE UN CASO.

*Déniz A, Tejera A, Álvaro M, Gutiérrez I, Vega V, Hernández JR.*  
*Servicio de Cirugía General y Digestiva, Complejo Hospitalario Universitario Insular Materno Infantil.*

#### OBJETIVOS:

El carcinoma neuroendocrino de célula pequeña, es una patología rara, que comprende una serie de tumores con características morfológicas similares de predominio gastrointestinal y pulmonar. Describiremos las características clínicas e histológicas especiales del mismo con una revisión de la literatura disponible sobre el tema.

#### MATERIALES Y MÉTODOS:

Paciente mujer de 56 años, con nódulo retroareolar de 4 cm en mama derecha de reciente aparición fijo e irregular. Sin antecedentes personales o familiares de interés. La ecografía y mamografía con contraste evidencia nódulo de 38 mm en la región central de la mama (BI-RADS 4C) y ganglio axilar derecho con engrosamiento cortical de 4mm. Se realiza biopsia con aguja gruesa, que identifica Carcinoma Ductal Infiltrante tipo neuroendocrino, triple negativo, Ki 67 del 90% y adenopatía negativa para malignidad. Estudio de extensión (TAC y Gammagrafía ósea) que descarta otro origen primario y posible afectación metastásica.

#### RESULTADOS:

Se presenta comité de tumores y se decide quimioterapia neoadyuvante con Cisplatino-Etopósido en 6 ciclos, presentando una respuesta radiológica completa. Se realiza Tumorectomía y Biopsia Selectiva de Ganglio Centinela, con resultado anatómico-patológico definitivo de Carcinoma Ductal Infiltrante tipo neuroendocrino grado III. Receptores hormonales negativos. Her2 negativo. No componente in situ. Márgenes libres. Cromogranina negativa, Sinaptofisina positiva, BCL2 positiva. Respuesta patológica grado 3 (Miller y Payne). Ganglio centinela sin evidencia de metástasis. Posteriormente, recibe Radioterapia y tratamiento con Capecitabina durante 6 meses con un seguimiento hasta la actualidad dos años después sin alteraciones.

#### DISCUSIÓN:

Estos tumores se clasifican en tres categorías: el neuroendocrino bien diferenciado (Carcinoma), el Carcinoma neuroendocrino pobremente diferenciado (Carcinoma de Célula pequeña) y el Carcinoma infiltrante con diferenciación neuroendocrina. Comúnmente caracterizados por ser de buen pronóstico y expresar receptores hormonales. Este caso corresponde a el subtipo menos común de tumores neuroendocrinos primarios de mama, el Basal-like (triple negativo). Se recomienda realizar un estudio anatómico-patológico exhaustivo para identificar la presencia de marcadores característicos (sinaptofisina y cromogranina A-B) ubicadas hasta en un 50% de las células. Esto nos permitiría confirmar el diagnóstico, siendo necesario la realización de estudios complementarios para descartar otro origen primario de la tumoración.

### **TUMOR PHYLLODES MALIGNO GIGANTE, UN CASO POCO FRECUENTE**

*Bañolas Suárez R., Gonzalo Hernández AB, Ortiz López D, Jiménez Díaz L, Fernández Carrión MJ, Marchena Gómez J.*  
*Hospital Universitario de Gran Canaria Doctor Negrín*

#### **INTRODUCCIÓN.**

Los tumores phyllodes son lesiones fibroepiteliales poco frecuentes, representando el 0.5% de los tumores de la mama. La gama de comportamientos va desde la similar a un fibroadenoma benigno hasta, en el 30% de los pacientes, lesiones malignas que tienen la capacidad de metastatizar a distancia. La forma de presentación típica es la de una masa mamaria de rápido crecimiento. El diagnóstico de estas lesiones como malignas o benignas mediante biopsia preoperatoria es difícil. La escisión local amplia con márgenes de 1 cm es el tratamiento de elección para minimizar el riesgo de recurrencia local aunque existen controversias en cuanto al tratamiento de los tumores phyllodes malignos. La mastectomía puede ser necesaria debido a un tumor grande y/o un tamaño de la mama pequeño y las técnicas quirúrgicas oncoplasticas pueden ofrecer resultados cosméticamente superiores en determinados casos.

#### **CASO CLÍNICO.**

Presentamos el caso de una mujer de 57 años que acude a consulta por una masa mamaria derecha de un año de evolución. En la exploración física se aprecia una importante asimetría mamaria con una copa E en la mama izquierda y al menos una copa G en la derecha. Presenta en la mama derecha una masa que ocupa la totalidad de la mama de aproximadamente 30 x 20 cm con una zona de fluctuación en el cuadrante inferoexterno de aproximadamente 5 cm sin supuración en ese momento. No se palpan adenopatías axilares ni supraclaviculares. En las pruebas de imagen se observa una masa sólida con múltiples áreas necróticas y muy vascularizada que ocupa la totalidad de la mama derecha sin adenopatías ni signos de enfermedad a distancia. La biopsia es compatible con un tumor phyllodes. Se realiza una intervención conjunta con Cirugía Plástica y Reparadora que consiste en mastectomía simple derecha requiriendo extirpar la parte inferior completa del músculo pectoral mayor hasta la parrilla costal, la parte superior del recto abdominal derecho y la parte interna del músculo serrato. Para el cierre del defecto se realizó un colgajo dorsal e injerto parcial de piel mallado con zona donante en muslo derecho. El resultado definitivo de anatomía patológica fue tumor phyllodes maligno pT4pN0. La paciente cicatrizó adecuadamente logrando una epitelización completa en unos dos meses aproximadamente. En el comité de tumores se decidió no administrar radioterapia adyuvante y realizar un seguimiento estrecho.

#### **CONCLUSIÓN.**

La clave en el tratamiento y manejo de estos tumores es evitar la recidiva local tanto en la enfermedad benigna como en la maligna. Desde el punto de vista del diagnóstico y el manejo es importante reconocer los tumores malignos para realizar un tratamiento quirúrgico radical y eficaz ya que estos tumores tienen un riesgo bien establecido pero relativamente infrecuente de metástasis y muerte. El papel de la radioterapia adyuvante está aún por definir.

### **CARCINOMA NEUROENDOCRINO RECTAL UNA NEOPLASIA AGRESIVA Y POCO FRECUENTE**

*Guillermo Saiz Lozano, Moisés Hernández Barroso, Ana Soto Sánchez, Eduardo Pérez Sánchez, Nélida Díaz Jiménez, Manuel Barrera Gómez*  
*Hospital Universitario Nuestra Señora de la Candelaria*

#### **OBJETIVO:**

El carcinoma neuroendocrino (CNE) rectal es un tumor infrecuente 0.6%, poco diferenciado, baja supervivencia y estadios avanzados al diagnóstico. Como objetivo presentar nuestra serie de CNE rectales.

#### **MATERIAL Y MÉTODOS:**

Presentamos un estudio retrospectivo observacional comprendido entre 2015-2021 en nuestra unidad de Coloproctología. Se han analizado los pacientes con diagnóstico de CNE rectales, excluyéndose los tumores neuroendocrinos bien diferenciados y otras localizaciones, analizando factores de filiación, demográficos, diagnóstico, tratamiento y supervivencia.

#### **RESULTADOS:**

Durante el periodo de estudio se han tratado cuatro pacientes con CNE rectal. La edad media al diagnóstico fue 66 años, siendo dos varones y dos mujeres. La localización rectal fue 50 % en tercio superior y 50% en tercio medio. Dos de ellos presentaban diseminación tumoral a distancia al diagnóstico. Como tratamiento se realizó una resección anterior de recto (RAR) con RT-QT neoadyuvante y QT adyuvante, 1 RAR y anexectomía con QT adyuvante en otra paciente por estenosis tumoral objetivándose afectación anexial durante la cirugía, otro paciente (estadio IV) comenzó QT neoadyuvante con posterior pérdida de seguimiento, un paciente de reciente diagnóstico está actualmente en tratamiento QTRT neoadyuvante. Respecto a la supervivencia una paciente falleció durante el tratamiento quimioterápico adyuvante al año del diagnóstico teniendo diseminación en mama y cerebro; uno fue pérdida de seguimiento, otra lleva cuatro años libre de enfermedad. El cuarto paciente está actualmente en tratamiento.

#### **CONCLUSIONES:**

Los CNE rectales son tumores infrecuentes. Su clínica y sintomatología no difiere de otras estirpes tumorales en el recto. Su diagnóstico es eminentemente anatomopatológico, siendo principalmente de bajo grado, con alta actividad mitótica y (ki67 > 20%). Al diagnóstico, suelen presentar enfermedad a distancia como en nuestra serie, relacionándose con mal pronóstico. La QT-RT neoadyuvante, cirugía y la posterior quimioterapia juegan un papel fundamental en su tratamiento. A pesar de esto, su pronóstico es malo.

## ENDOPREDICT: NUESTRA EXPERIENCIA CON TRATAMIENTO PERSONALIZADO EN EL CÁNCER DE MAMA

*Antón, I., Sánchez A.L., Gutiérrez M.I., Tejera A., Vega V., Hernández J.R.*  
*Complejo Hospitalario Universitario Insular Materno Infantil*

### OBJETIVOS

El desarrollo de las plataformas genómicas en el cancer de mama para predecir el beneficio del tratamiento quimioterápico adyuvante ha supuesto un gran avance para las pacientes al indicarles un manejo personalizado evitando tratamiento con elevadas morbilidades con dudoso riesgo/beneficio. Presentamos nuestra experiencia con la plataforma EndoPredict, siendo el objetivo principal la evaluación de la posible relación entre las principales variables histológicas e inmunohistoquímicas evaluadas en cáncer de mama y un resultado de alto riesgo en la plataforma genómica.

### MATERIAL Y MÉTODO

Se ha realizado un estudio observacional retrospectivo de aquellas pacientes intervenidas de cáncer de mama en nuestro centro sometidas a plataforma genómica EndoPredict desde 2018.

Se incluyeron un total de 59 mujeres que cumplieran los criterios de inclusión para plataforma genómica. Los criterios para la realización del test genómico son:

Obligatorios (todos): edad < 75 años, cirugía por carcinoma ductal infiltrante de mama, Estadio TNM T1-2, N0 ó N1 mic, receptores hormonales positivos, Her2 negativo.

Criterios de riesgo (alguno): RE débil (10-60%), RP <1%, Ki67:15-30%+ 1 criterio anterior.

### RESULTADOS

La edad media de nuestra muestra fue 58 años. En nuestra muestra de 51 pacientes se obtuvo un resultado de alto riesgo (Epcin > 3,3) en 16 de ellos (31,38%). Las variables clínico-patológicas que se han asociado con un desenlace de alto riesgo son el subtipo luminal B (P <0,009), el tamaño de la lesión (P <0,003) y la presencia de ganglios positivos (P <0,000). Existe una asociación marginalmente significativa entre el grado histológico de Nottingham mayor o igual a 2 (P <0,053) y la clasificación de alto riesgo de la plataforma. El Ki67%, p53 y componente in situ no han mostrado significación estadística. Todas las pacientes de bajo riesgo según EndoPredict se encuentran actualmente libres de enfermedad.

### CONCLUSIONES

En nuestra experiencia la plataforma EndoPredict ha permitido que un 68,62% de las pacientes que cumplen criterios para su realización eviten el tratamiento quimioterápico adyuvante, siendo la presencia de un subtipo luminal B, tamaño elevado y afectación ganglionar los factores que más se correlacionan con el alto riesgo. Será necesario un mayor seguimiento y una mayor muestra para comprobar la supervivencia del grupo de bajo riesgo a largo plazo.

## ESPLENECTOMÍA COMO TRATAMIENTO DEFINITIVO DE LA HEMORRAGIA DIGESTIVA ALTA POR VÁRICES GÁSTRICAS SECUNDARIAS A TROMBOSIS DE VENA ESPLÉNICA

*Rubiera Álvarez, Alba; Rodríguez Castellano, M. Desireé; Delgado Plasencia, Luciano Jonathan; González García, Sara; Marrero Marrero, Patricia.*  
*Complejo Hospitalario Universitario de Canarias*

### INTRODUCCIÓN

La hemorragia digestiva alta puede conllevar una situación de emergencia, llegando a peligrar la vida del paciente si no se controla a tiempo. Según su etiología se dividen en varicosas (20%), entre las que se incluyen las varices gástricas y las varices gastroesofágicas de la gastropatía de la hipertensión portal; y no varicosas (80%) como son la úlcera péptica (causa más frecuente), el síndrome de Mallory-Weiss, la gastropatía erosiva o la esofagitis. En la práctica clínica se instaura un tratamiento médico con antisecretores y endoscopia diagnóstico-terapéutica. En algunas ocasiones esta terapia no es suficiente y se debe recurrir a la embolización y en última instancia al tratamiento quirúrgico definitivo.

### CASOS CLÍNICOS

A continuación, se reportan dos casos clínicos. En primer lugar, un paciente varón de 27 años en seguimiento por Hematología por talasemia menor y anemia, que acude a urgencias por melenas e inestabilidad. Se realiza gastroscopia en la que se observa estigma de sangrado en una variz gástrica que se controla endoscópicamente. En Angiotac se objetiva esplenomegalia por trombosis de la vena esplénica. Ante persistencia de anemización sin inestabilidad, se propone para esplenectomía laparoscópica diferida como tratamiento definitivo. En segundo lugar, paciente varón de 55 años diagnosticado de LNH de células grandes B estadio IVB en seguimiento tras finalizar tratamiento, que acude a Urgencias por síncope y anemia grave. Se realiza gastroscopia en la que se observa sangrado a nivel de variz gástrica y al intentar controlarlo se produce sangrado en jet que se detiene con clip. Ante ausencia de estabilidad clínica se realiza Angiotac donde se objetiva esplenomegalia por trombosis de la vena esplénica, por lo que se decide realizar embolización del 80% de la arteria esplénica para reducir el retorno venoso y a las 72 horas se realiza esplenectomía laparoscópica reconvertida como tratamiento definitivo.

### CONCLUSIÓN

La hemorragia digestiva alta constituye una emergencia médica, con morbimortalidad significativa asociada, requiriendo manejo multidisciplinario de gastroenterólogos, intensivistas y cirujanos. El sangrado varicoso por hipertensión portal secundario a daño hepático crónico es el más habitual y mejor caracterizado en prevención, enfrentamiento inicial y manejo posterior. Dentro de la etiología de sangrado varicoso no asociadas a hipertensión portal, la trombosis de vena esplénica es una de las principales causas. Caracterizada por presentarse en la endoscopia como várices gástricas fúndicas o aisladas sin compromiso esofágico. Por tener etiopatogenia distinta a las várices por hipertensión portal, la respuesta frente a las medidas terapéuticas iniciales es distinta. El tratamiento inicial de elección es la endoscopia terapéutica, y cuando ésta es insuficiente, la embolización de la arteria esplénica es una opción como terapia puente al tratamiento quirúrgico, ofreciendo la esplenectomía una solución definitiva.

### ¿COLITIS INFECCIOSA O CÁNCER DE COLON?

*María De Armas Conde, Moisés Hernández Barroso, Ana Soto Sánchez, Eduardo Pérez Sánchez, Alejandro Hueso Mor, Manuel Ángel Barrera Gómez.*  
*Hospital Universitario Nuestra Señora de la Candelaria*

La colitis por citomegalovirus (CMV), es muy frecuente en pacientes inmunodeprimidos y puede afectar a todo el tracto gastrointestinal, presentándose como úlceras o pseudotumores.

Presentamos un caso de un paciente varón de 43 años, sin factores de riesgo, con de síndrome constitucional y rectorragia. Se realiza colonoscopia evidenciando una única úlcera localizada en colon derecho sin datos de malignidad en la anatomía patológica. Sin embargo, en el TC si se presenta masa de características neoplásicas con adenopatías adyacentes. Por tanto, con el diagnóstico de neoplasia primaria de colon derecho, se realiza hemicolectomía derecha oncológica laparoscópica programada.

El resultado histológico de la pieza quirúrgica fue característica de infección por CMV. Por ello, se amplía estudio vírico, y el paciente es diagnosticado de infección por el virus de la inmunodeficiencia humana (VIH).

El hallazgo inusual de la infección por CMV como pseudotumor, puede simular, tanto en la clínica como en los hallazgos radiológicos, una neoplasia colónica. Está descrito en la literatura en pacientes inmunocomprometidos por VIH; sin embargo, el debut de la enfermedad con la infección por CMV es infrecuente. La ausencia de factores de riesgo hace que se pueda confundir con un proceso neoforativo primario. Hay que tener alta sospecha clínica sobre todo si se trata de pacientes inmunodeprimidos

### COLECTOMÍA TOTAL COMO TRATAMIENTO DE COLITIS GRAVE POR INMUNOTERAPIA: A PROPÓSITO DE UN CASO

*Juan Larrubia Loring, Ismael Antón Fernández, Cristina De la Cruz Cuadrado, Iván Soto Darias, Esteban Pérez Alonso. Juan Ramón Hernández Hernández*  
*Complejo Hospitalario Universitario Insular Materno Infantil*

#### INTRODUCCIÓN

La inmunoterapia ha supuesto un gran avance en el tratamiento oncológico actual. Sin embargo, su uso se ha visto asociado a un amplio espectro de eventos adversos que pueden aparecer en localizaciones, tiempos e intensidad variables. La colitis es uno de los eventos adversos más frecuentes, siendo fundamental sospechar un origen inmunomediado para un manejo adecuado y precoz. El diagnóstico se debe apoyar también en hallazgos radiológicos y endoscópicos. El manejo suele ser farmacológico, mediante tratamiento corticoideo e inmunosupresores, lográndose la remisión en la mayoría de los casos y quedando relegada la cirugía a un número reducido de pacientes. Presentamos el manejo de un paciente con un carcinoma epidermoide de pulmón EIV en tratamiento con pembrolizumab, que presentó colitis y hemorragia digestiva baja refractaria a tratamiento conservador.

#### CASO CLÍNICO

Varón de 64 años diagnosticado de carcinoma epidermoide pulmonar estadio T4N0M1 con expresión de PDL-1 positivo (80%), en tratamiento de primera línea con pembrolizumab en monoterapia. Tras la administración del tercer ciclo de tratamiento, acude a Urgencias por presentar 5-6 diarreas diarias con restos hemáticos, asociando pérdida de apetito, dolor abdominal y náuseas. Presentaba anemia de 9g/dL Hb al ingreso, así como elevación de reactantes de fase aguda y un coprocultivo que resultó negativo. En el TAC de abdomen se aprecia dilatación de asas de colon y engrosamiento mural del todo el marco cólico sugestivo de colitis (imagen 1). Ante la sospecha de colitis inmunomediada se inició tratamiento conservador con metilprednisolona a dosis de 2mg/kg/día. Los hallazgos de la endoscopia digestiva baja (EDB) describen pancolitis severa, con mucosa inflamatoria y úlceras friables al roce, con afectación colónica generalizada (imagen 2). El estudio anatomo-patológico confirma la presencia de colitis aguda con tejido de granulacion, compatible con proceso inflamatorio activo. Tras 72 horas de tratamiento persiste la clínica de diarreas con abundantes restos hemáticos, iniciándose tratamiento con Infliximab, siendo preciso añadir Micofenolato de Mofetilo por ausencia de respuesta. Posteriormente, durante el ingreso sufrió un episodio de rectorragia masiva con anemización hasta 6g/dl Hb e inestabilidad hemodinámica. Ante el empeoramiento clínico y hemodinámico tras el sangrado, así como la refractariedad del tratamiento médico administrado, precisó de intervención quirúrgica de forma urgente, realizándose colectomía total con ileostomía terminal sin complicaciones en peri o postoperatorio. Tras ello, el paciente presenta mejoría progresiva, con adecuada tolerancia por vía oral e ileostomía normofuncionante.

#### CONCLUSIÓN

La realización de resecciones colónicas en pacientes con colitis inmunomediada y hemorragia digestiva baja secundaria supone un abordaje seguro y eficaz para el tratamiento de esta patología. A pesar de la baja incidencia del fracaso manejo conservador en estos pacientes, la cirugía debe ser considerada en aquellos pacientes que no respondan al tratamiento y con situación clínica de gravedad.

### EXTRAÑO CASO DE TUMORACIÓN EN SIGMA

*María De Armas Conde, Ana Soto Sánchez, Nérida Díaz Jiménez, Moisés Hernández Barroso, Alejandro Hueso Mor, Manuel Ángel Barrera Gómez.*  
*Hospital Universitario Nuestra Señora de la Candelaria*

Los schwannomas son tumores del sistema nervioso periférico derivados de las células de schwann. Raramente se presentan en el tracto gastrointestinal (2-6%), localizados más frecuentemente en el estómago (83%) y en un 12% en intestino delgado y grueso<sup>1,2,3</sup>. Se presenta a continuación un caso de schwannoma en colon sigmoide.

Mujer de 87 años sin antecedentes de interés que acude a consulta de Cirugía General y Digestiva con clínica de epigastralgia y dispepsia. Se realiza estudio tomografía computarizada (TC) que describe tumoración intraluminal en sigma de 4,5 cm con adenopatías adyacentes, sugestiva de neoplasia.

Se completa estudio con colonoscopia que identifica tumoración ulcerada a 27 cm de margen anal. La biopsia de la lesión se describe histológicamente como mucosa colónica con mínima representación de células fusiformes y marcada atipia nuclear sobre un estroma fibrilar de tipo neural, sospechosa de schwannoma.

Se decide entonces intervención quirúrgica programada. Se realiza sigmoidectomía oncológica laparoscópica. La paciente evoluciona satisfactoriamente tras intervención, siendo dada de alta al 5º día postoperatorio.

El estudio histológico definitivo, describe la pieza quirúrgica como schwannoma antiguo en sigma que respeta bordes de resección. No se describen figuras de mitosis (Ki 67 <2%) y presenta inmunohistoquímica positiva para S-100 y negativa para: C-KIT, actina, desmina y CK (Figura 1).

Los schwannomas del tracto gastrointestinal representan el 5% de los tumores mesenquimales. Habitualmente son asintomáticos y su diagnóstico suele ser accidental por endoscopia como lesión submucosa con mucosa lisa. En el TC son tumores exofíticos homogéneos que pueden presentar cambios quísticos, necrosis o calcificaciones<sup>1,3,4,5</sup>.

El reto diagnóstico radica en que es una lesión de la submucosa y por lo tanto, las biopsias endoscópicas limitadas a la mucosa, dificultan el diagnóstico diferencial con otros tumores mesenquimales como el GIST o el leiomioma. La inmunohistoquímica puede confirmar el diagnóstico si presenta positividad para S-100 y negatividad para C-KIT, CD-34 o DOG-1 (hallazgos sugestivos de tumor GIST), y actina y desmina (diagnósticos de leiomioma)<sup>4,5</sup>. Estos hallazgos en la inmunohistoquímica permitieron el diagnóstico final en nuestro caso.

Aunque son tumores benignos en un 97%, está descrita la recurrencia y las metástasis a distancia. La tasa de mitosis >5 mitosis/campo, el índice Ki-67 >10% y el tamaño >5 cm, son características que se asocian con malignidad. El tratamiento de elección es la resección quirúrgica completa con márgenes libres. Debido a que el riesgo de malignidad es bajo, no es preciso amplias resecciones ni quimioterapia o radioterapia adyuvante<sup>2,4,5</sup>.

### ANGIOSARCOMA DE ORIGEN COLÓNICO

*López Fernández, Cristina; Martel Lozano, Saida; Montesdeoca Cabrera, Dácil; Soto Darias, Iván; Pérez Alonso, Esteban; Hernández Hernández, Juan Ramón.*  
*Complejo Hospitalario Universitario Insular Materno Infantil*

#### OBJETIVO

Los angiosarcomas son tumores malignos del endotelio vascular que comprenden sólo el 1% de todos los sarcomas. La mayoría aparecen en la piel y tejidos blandos y, de forma menos frecuente, en la mama, hígado, hueso y bazo. Los de origen gastrointestinal son extremadamente raros, con un número pequeño de casos descritos en la literatura. A continuación, dada su peculiaridad, presentamos el caso de un angiosarcoma de colon como causa de abdomen agudo.

#### MATERIAL Y MÉTODOS

Varón de 63 años que acudió al Servicio de Urgencias por cuadro de dolor abdominal a nivel de fosa iliaca derecha y febrícula, asociado a astenia y anemia de varios meses de evolución. A la exploración física, presentaba inestabilidad hemodinámica con un abdomen globuloso, doloroso a la palpación a nivel de flanco derecho con signos de peritonismo. Desde el punto de vista analítico presentaba anemia y aumento de los parámetros de sepsis. En la TC de abdomen realizada se informó la presencia de engrosamiento mural circunferencial y asimétrico de aspecto neoproliferativo de un segmento de 76mm de sigma con perforación del margen antimesentérico que condicionaba cambios inflamatorios locorregionales e ileitis secundaria.

#### RESULTADOS

Con la sospecha de neoplasia de sigma perforada, se decidió cirugía urgente, en la que se objetivó peritonitis purulenta generalizada con un plastrón inflamatorio conformado por el sigma e ileon terminal. Dado dichos hallazgos, se realizó resección en bloque de sigma, ileon terminal y apéndice ileocecal con anastomosis ileocecal y colostomía terminal. El paciente presentó una evolución favorable, siendo alta hospitalaria al quinto día. En los resultados de anatomía patológica se objetivó hallazgos compatibles con angiosarcoma de origen colónico.

#### CONCLUSIONES

Los angiosarcomas son un subtipo agresivo de sarcomas de tejidos blandos que se originan de células endoteliales vasculares y representan menos del 1%. La mayoría aparecen en la piel, tejido celular subcutáneo, músculo, hueso, cavidad oral, mediastino y retroperitoneo. A nivel del aparato digestivo son infrecuentes y, en caso de presentarse, suelen asentarse en órganos sólidos (hígado y bazo). Dentro del tracto gastrointestinal, lo más probable es que se observe a nivel del estómago o intestino delgado, siendo extremadamente raro su localización a nivel del colon-recto.

La forma de presentación más frecuentemente descrita en este tipo de tumores es la hemorragia digestiva (63%), seguida del dolor abdominal/anal (54%). Otros síntomas que pueden aparecer son oclusión intestinal (46%), diarrea (15%) y pérdida de peso (18%).

Se trata de tumores altamente agresivos, metastatizan rápidamente en el 76% de los casos, y hasta un 38% presenta metástasis en el momento del diagnóstico. En lo que respecta al tratamiento, es de elección la cirugía radical con resección completa (R0) con márgenes amplios por la naturaleza agresiva y a veces multifocal de estos tumores, aunque en ocasiones es difícil de conseguir. La utilidad de la terapia adyuvante está poco clara. La quimioterapia tiene su principal indicación en la enfermedad metastásica, aunque la evidencia en estos escenarios también es limitada. El pronóstico es generalmente malo, con una baja supervivencia a largo plazo.



### **PERFORACIÓN ESOFÁGICA TRAS COLOCACIÓN DE PRÓTESIS DE AORTA TORÁCICA EN PACIENTE CON ANEURISMA DE AORTA TORÁCICA ROTO.**

*Ayoze Gonzalo Hernández, M<sup>a</sup> Asunción Acosta Mérida, Carlos Fernández Quesada, Jose Antonio Casimiro Pérez, Aurora Suárez Cabrera, Olivia Benet Muñoz, Joaquín Marchena Gómez.*

*Hospital Universitario de Gran Canaria Doctor Negrín*

**INTRODUCCIÓN:** La colocación de prótesis para la reparación de aneurismas de aorta torácica (TEVAR) es una opción de manejo cada vez más utilizada en nuestro tiempo. No obstante, no está exenta de complicaciones, en algunos casos potencialmente mortales, como ocurre con la fístula aortoesofágica (FAE).

**EXPOSICIÓN DEL CASO:** Paciente varón de 75 años hipertenso, exfumador y EPOC que en julio de 2021 precisa cirugía urgente por rotura de aneurisma de aorta torácica, realizándose implante de endoprótesis. Es dado de alta asintomático y TC de control sin complicación. En agosto 2021, el paciente acude al servicio de urgencias por de dolor abdominal difuso y malestar general. A su llegada presenta tendencia a la hipotensión y taquicardia con pulsos presentes a todos los niveles y buen relleno distal. Abdomen distendido, timpánico y dolor difuso con irritación peritoneal.

Se realiza TC urgente que objetiva burbujas de aire en la dilatación del saco aneurismático contactando con la pared posterior esofágica, compatible con FAE.

Se realiza EDA por hematemesis que aprecia a 33 cm de arcada dentaria, orificio fistuloso de 1 cm de diámetro en cara posterior esofágica. Con la sospecha de FAE unido al progresivo deterioro hemodinámico del paciente se decide cirugía urgente.

**INTERVENCIÓN QUIRÚRGICA URGENTE:** Toracotomía póstero-lateral izquierda, objetivándose líquido maloliente y esfacelos en relación con sobreinfección periprotésica y mediastinitis alrededor de saco aneurismático. Gran úlcera perforada de 3.5 cm en cara posterior de esófago distal en contacto con la prótesis aórtica.

Se desbrida, drena y lava la cavidad torácica. Cierre de orificio con puntos sueltos y parche de pleura mediastínica entre la prótesis aórtica y la sutura.

Laparotomía media y gastrostomía. Esofagostomía exteriorizada a través de cervicotomía oblicua izquierda.

**EVOLUCIÓN:** Tras TC de control sin fuga de contraste se decide alta de la unidad de reanimación a planta de hospitalización el 4º día postoperatorio.

En planta el paciente comienza con intenso dolor tóraco-dorsal y mal estado general, taquipneico e hipertenso. A continuación sufre parada cardiorrespiratoria sin recuperación tras maniobras de reanimación.

**DISCUSIÓN:** La FAE secundaria a infección de endoprótesis por aneurisma de aorta torácica es una entidad poco frecuente.

El diagnóstico temprano es primordial y el TC con contraste debe considerarse la investigación inicial de elección.

Los casos reportados en la literatura tratados de forma conservadora revelan un resultado fallido a corto o medio plazo.

El implante de una nueva endoprótesis vascular constituye una estrategia efectiva y rápida de control de la hemorragia asociada con la FAE.

Además del control de la hemorragia el desbridamiento y el drenaje del mediastino debe realizarse en todos los casos. En nuestro caso se optó por un cierre primario del defecto esofágico con esofagostomía cervical y gastrostomía.

**CONCLUSIÓN:** sospechar e investigar la presencia de fístula aorto-entérica en cualquier paciente que haya sido sometido a cirugía aórtica y presente hematemesis o signos de sepsis es fundamental.

El manejo conservador suele tener malos resultados por lo que parece clara la indicación quirúrgica siempre que la situación del paciente lo permita.

### **BANDING Y ESCLEROSIS HEMORROIDAL EN CMA**

*María De Armas Conde, Ana Soto Sánchez, Nérida Díaz Jiménez, Moisés Hernández Barroso, Alejandro Hueso Mor, Miguel Ángel Barrera Gómez.*  
*Hospital Universitario Nuestra Señora de la Candelaria*

**INTRODUCCIÓN:** Las hemorroides son una de las patologías anales más frecuentes, afectando hasta un 39% de la población. Las hemorroides internas de bajo grado (I, II y III) sintomáticas, que han fracasado al tratamiento conservador, pueden ser tratadas con técnicas no quirúrgicas: ligadura con banda elástica (LB) o esclerosis hemorroidal (EH), entre otras. La LB presenta una tasa de éxito del 69 al 97%. Su sencillez y rapidez, hacen que sea una técnica muy popular en la consulta. Sin embargo, está contraindicada en pacientes con trastornos de la coagulación o toma de antiagregantes o anticoagulantes. En estos casos está indicada la EH, con una tasa de remisión de un 35% a largo plazo.

**MATERIAL Y METODOS:** Estudio retrospectivo observacional y descriptivo de 190 pacientes valorados en consulta de cirugía general y sometidos LB o EH por cirujanos especialistas desde enero 2017 a octubre 2021. Se describen los resultados en cuanto a variables demográficas, indicaciones, y resultados del procedimiento.

**RESULTADOS Y DISCUSIÓN:** Se estudian 190 pacientes con edad media de 54 años, un 59,5% de varones y con antecedentes de: 18,4% obesidad, 12,1% cirugía anal previa y un 12% tomaban antiagregantes o anticoagulantes. El síntoma principal durante la consulta fue el sangrado (74,7%), seguido del prolapso (13,7%).

A la exploración física, 2,6% eran hemorroides grado I, 43,2% grado II y 33,7% grado III. El 35,3% tenían un único paquete afecto, 29,9% y un 14,2% dos o más paquetes respectivamente. Un 10,52% presentaba componente externo. Se realizó colonoscopia al 78,9% de los pacientes.

De los pacientes estudiados, se realizó LB a 132 y EH a 20. Durante la exploración en el quirófano, 38 casos fueron desestimados; de los cuales, el 52,67% tenían indicación de hemorroidectomía, el 23,68% presentaban fisura y el 26,31% no tenían hemorroides. Ninguno de los pacientes intervenidos presentó complicación a corto plazo.

De las LB realizadas, un 34% presentó recidiva, siendo el motivo más frecuente el sangrado (69,8%). De estos pacientes recidivados, un 54,8% fueron sometidos nuevamente a ligadura, un 42,9% a hemorroidectomía y un 2,3% a esclerosis.

En cuanto a los pacientes con EH, 70% eran cardiopatas y un 75% tenían tratamiento anticoagulante o antiagregantes. Durante la revisión se objetivó un 30% de recidiva, todos con clínica de sangrado. Un 33,3% de éstos fueron sometidos a hemorroidectomía, un 66,7% nueva esclerosis.

En ninguno de los dos grupos se observaron diferencias estadísticamente significativas en relación a recidiva con obesidad, toma de anticoagulantes, cirugía anal previa, grado hemorroidal ni número de paquetes tratados.

**CONCLUSIÓN:** La ligadura y la esclerosis hemorroidal son las dos técnicas no quirúrgicas más frecuentes para el tratamiento de las hemorroides sintomáticas grado II y III. Pueden realizarse de manera ambulatoria, siendo rara las complicaciones y con alrededor de un 30% de recidiva.

### **PRESENTACIÓN INUSUAL DE ENDOMETRIOSIS EN EL CANAL INGUINAL**

*López Fernández, Cristina; Caballero Díaz, Yurena; De la Cruz Cuadrado, Cristina; Martel Lozano, Saida; Santana Pérez, Carlos; Hernández Hernández, Juan Ramón*  
*Complejo Hospitalario Universitario Insular Materno Infantil*

#### **OBJETIVO**

La endometriosis se define como la presencia de tejido endometrial (ectópico) fuera de la cavidad uterina o miometrio. Afecta a un 8-15% de las mujeres en edad fértil, siendo la endometriosis extrapelvica muy poco frecuente. La endometriosis inguinal, descrita por primera vez en 1896 por Cullen et al, presenta una incidencia en torno a 0.3-0.6%. Presentamos el caso de una mujer con un foco de endometriosis del ligamento redondo en el canal inguinal.

#### **MATERIAL Y MÉTODO**

Paciente mujer de 26 años con antecedentes de folículo hemorrágico que precisó laparoscopia exploradora y lavados de la cavidad con 20 años de edad. La paciente consulta por tumoración dolorosa en región inguinal derecha de 3 meses de evolución con exacerbación del dolor durante el ciclo menstrual. En la exploración física se palpa pequeña adenopatía inguinal derecha, no presenta hernias ni cicatrices a dicho nivel. La ecografía de partes blandas observa área hipocogénica con aumento de vascularización en probable relación con cambios inflamatorios crónicos, completándose el estudio con RMN con hallazgos radiológicos inespecíficos que sugieren cambios inflamatorios versus área de necrosis grasa. Se realiza revisión ginecológica con ecografía transvaginal normal. Dada la persistencia del dolor inguinal se decide exploración quirúrgica y exéresis de la tumoración palpable.

#### **RESULTADOS**

Tras incisión inguinal derecha, y apertura de aponeurosis de músculo oblicuo mayor se observa tejido fibroso y pequeña tumoración dependiente de ligamento redondo inguinal de aspecto achocolatado, sin comprometer paredes de conducto inguinal. Se realizó exéresis completa de la lesión incorporando el sector extraperitoneal del ligamento redondo. El postoperatorio cursó sin incidencias. El informe anatomopatológico objetiva la presencia de tejido fibromuscular, presencia de formaciones glanduliformes en el seno de un tejido celular estromal con áreas de hemorragia compatibles con endometriosis en ligamento redondo. La paciente fue remitida a Ginecología para valoración y evaluación. En la revisión ginecológica no se evidencia enfermedad endometrial a otro nivel pautándose anticonceptivos orales, permaneciendo asintomática en la actualidad.

#### **CONCLUSIONES**

La endometriosis inguinal se presenta como una tumoración, dolorosa o no, que puede variar con el ciclo menstrual, como en nuestro caso. El gold standard diagnóstico es mediante la RMN, aunque el diagnóstico definitivo es histopatológico. Este raro caso clínico nos enseña que ante unas pruebas de imagen negativas para el diagnóstico, la clínica descrita nos debe alertar de la posibilidad de un foco de endometrioma oculto. Además consideramos importante su conocimiento para incluirlo dentro del diagnóstico diferencial del dolor inguinal en mujeres, y así poder realizar un diagnóstico y tratamiento precoz, evitando las posibles consecuencias clínicas de la endometriosis.

### UN CASO INFRECLENTE DE CARCINOMA PAPILAR DEL CONDUCTO TIROGLOSO

*Ricardo Hernández Alonso, Elena Sánchez-Migallón Vargas, Eugenia Caballero Rodríguez, Rubén García Martínez, Julio Cesar Jordán Balanza, Manuel Ángel Barrera Gómez.*  
*Hospital Universitario Nuestra Señora de la Candelaria*

#### INTRODUCCIÓN:

El quiste del conducto tirogloso es la anomalía del desarrollo más común de la glándula tiroidea. El carcinoma con origen en el conducto tirogloso es una entidad muy infrecuente, presente en menos del 1% de todos los casos de quiste tirogloso. Su presentación clínica es similar a la patología benigna del quiste tirogloso. Presentamos el caso de una paciente con carcinoma papilar del conducto tirogloso diagnosticado de manera incidental.

#### EXPOSICIÓN DEL CASO:

Mujer 39 años, sin antecedentes de interés, con presencia de nódulo cervical anterior de 2 cm, 3 años de evolución, que asciende con la deglución en región de cartílago tiroideo. La ecografía tiroidea objetiva a nivel del istmo-LTI un nódulo sólido de 6mm TIRADS 4 y otro nódulo en LTI de 5mm TIRADS 4; asimismo, presenta en región anterocervical izquierda una lesión ovalada, bien delimitada y anecoica, de unos 2 cm, sugestiva de quiste tirogloso; no se objetivan adenopatías a nivel cervical. Intervenida en enero de 2021, se realiza la técnica de Sistrunk. La anatomía patológica (AP) es de carcinoma papilar de tiroidea (CPT), variante clásica (12 mm), con cuerpos de psamoma, sobre quiste tirogloso con tejido tiroideo en la pared del mismo. Con este resultado, se decide completar la cirugía. La AP es de CPT de patrón convencional con dos focos en LTI (11x7 y 5x5 mm), invasión vascular y metástasis ganglionares en 5 de 18 adenopatías identificadas en linfadenectomía central (pT1b(m), pN1a).

#### DISCUSIÓN:

El carcinoma del conducto tirogloso es una patología muy infrecuente, con una incidencia <1% de todos los casos de quiste tirogloso. Puede desarrollarse de novo (primario) o ser secundarios a metástasis de carcinoma papilar de la propia glándula tiroidea. Para considerar al tumor como primario del conducto tirogloso tiene que cumplir los siguientes criterios: 1) Origen en la pared del conducto tirogloso, 2) comprobación histológica de ausencia de metástasis ganglionares, 3) ausencia de tumor tiroideo primario.

La presentación clínica suele ser masa cervical anterior, haciendo sospechar de malignidad la presencia de adenopatías cervicales y consistencia pétreo del quiste. Para el diagnóstico se utiliza la PAAF de áreas sólidas (da un resultado en el 66% de los casos) y la ECO de tiroidea. Sin embargo, en la mayoría de los casos, el diagnóstico es incidental, tras el análisis histopatológico de la pieza quirúrgica del conducto tirogloso.

No existe acuerdo definitivo con respecto al manejo terapéutico del CPT del conducto tirogloso. De hecho, del 11 al 56% de los pacientes con CPT del conducto tirogloso presentan cáncer papilar de tiroidea concomitante, el 50% es multifocal y presentan mayor incidencia de metástasis ganglionares. Estos datos favorecen la cirugía de compleción, con tiroidectomía total y valorar el vaciamiento central. Las ventajas de esta actitud son que ayudará a la estadificación tumoral, facilita la identificación de metástasis y seguimiento mediante determinación de tiroglobulina, con o sin radioablación de restos con I-131.

El pronóstico del carcinoma papilar del conducto tirogloso es excelente, con una tasa de supervivencia > 95,6% a los 10 años.

### CIRUGÍA DEL HIPERPARATIROIDISMO TERCIARIO. A PROPÓSITO DE UN CASO

*López Fernández, Cristina; Sánchez Álvarez, Angel Luis; Gutiérrez Giner, María Isabel; Rodríguez Rodríguez, Fructuoso; Tejera Hernández, Ana Alicia; Hernández Hernández, Juan Ramón*

*Complejo Hospitalario Universitario Insular Materno Infantil*

#### OBJETIVOS

El Hiperparatiroidismo terciario (HPT3o) posterior a un trasplante renal ocurre en pacientes con hiperfunción autónoma paratiroidea a pesar de haberse corregido la función renal con el injerto. El tratamiento quirúrgico es muy infrecuente y con indicaciones muy concretas como hipercalcemia severa aguda o persistente tras 1 año del trasplante o pacientes con hipercalcemia sintomática.

#### MATERIAL Y MÉTODOS

Presentamos el caso de un varón de 39 años con antecedentes de insuficiencia renal crónica de más de 10 años que habí recibido trasplante renal hace 2 años. El paciente refiere dolores óseos con valores de PTH y calcio en rango patológico compatibles con HPT 3º con criterios quirúrgicos. Se realiza exéresis de las tres glándulas patológicas, del ligamento tirofímico izquierdo y hemitiroidectomía ipsilateral al no encontrar la glándula paratiroidea superior izquierda y ante la posibilidad de una paratiroides intratiroidea debido a que derivan ambos del 4º arco branquial.

#### RESULTADO

La anatomía patológica definitiva fue de tres adenomas paratiroideos sin objetivar tejido paratiroideo en el hemitiroidea izquierdo ni el ligamento tirofímico, con normalización de los niveles de Calcio y PTH.

#### CONCLUSIONES

Tras un trasplante renal con éxito cabría esperar la neutralización de la hiperplasia paratiroidea. No obstante los estudios realizados ponen de manifiesto que la hipercalcemia puede mantenerse en un porcentaje no desdeñable de los pacientes, de los cuales menos del 1% precisarían de cirugía. Se sabe que la hipercalcemia intensa acarrea una posible repercusión negativa sobre el funcionamiento del injerto renal, por lo que la cirugía es necesaria en casos seleccionados.

### **DIVERTÍCULO ESOFÁGICO TORÁCICO SUBCARINAL GIGANTE. DIVERTICULECTOMÍA ROBÓTICA.**

*Ayoze Gonzalo Hernández, M<sup>a</sup> Asunción Acosta Mérida, Carlos Fernández Quesada, Jose Antonio Casimiro Pérez, Aurora Suárez Cabrera, Olivia Benet Muñoz, Joaquín Marchena Gómez.*

*Hospital Universitario de Gran Canaria Doctor Negrín*

#### **INTRODUCCIÓN:**

Los divertículos esofágicos son evaginaciones de la luz del esófago recubiertas completamente por epitelio esofágico en cuya pared intervienen una o varias capas de la pared esofágica. Se clasifican de acuerdo a su localización en divertículos faringoesofágicos (Divertículo de Zenker) y divertículos del cuerpo esofágico. Según el mecanismo de producción pueden ser divertículos por pulsión debido a hiperpresión intraluminal condicionada por un trastorno motor o por estenosis orgánicas de larga evolución; y divertículos por tracción causados por retracción de la pared esofágica debido a procesos inflamatorios vecinos.

#### **EXPOSICIÓN DEL CASO:**

Paciente mujer de 72 años fumadora, hipertensa, hipotiroidea, EPOC, Párkinson e ictus vertebrobasilar en 2017 sin secuelas. Inicia estudio por parte de Servicio de Aparato Digestivo debido a disfagia progresiva a alimentos sólidos, asociando algún episodio de atragantamiento. Se realiza endoscopia digestiva alta donde se objetiva en tercio medio esofágico formación diverticular de 6 cm de localización posterolateral derecha con orificio de comunicación amplio sin complicaciones morfológicas.

En este contexto se realiza TC abdominal donde se confirma hallazgo de divertículo esofágico dependiente de la pared derecha que se origina 1 cm caudal a la carina. Presenta contenido mucoso y orificio de 1 cm con distensión de esófago proximal.

Se completa estudio con manometría esofágica con EES hipotónico como único hallazgo y cuerpo esofágico y UEG con función conservada.

Se indica intervención quirúrgica: diverticulectomía esofágica asistida por robot Da Vinci que cursa sin incidencias.

Paciente evoluciona favorablemente es el postoperatorio inmediato con drenaje de contenido serohemático.

El segundo día postoperatorio tras haber iniciado tolerancia oral de manera satisfactoria se realiza EGD de control con hallazgos dentro de la normalidad y tránsito correcto. Finalmente es dada de alta el tercer día postoperatorio tolerando dieta y asintomática.

#### **DISCUSIÓN:**

Los divertículos del tercio medio del esófago son infrecuentes, asintomáticos y su diagnóstico suele ser incidental. Los procesos inflamatorios alrededor del esófago y su fibrosis posterior, secundarios a tuberculosis o tumores mediastínicos son la principal causa de los divertículos del esófago medio.

En caso de aparecer sintomatología consiste en disfagia para sólidos, episodios de impactación alimentaria, con dolor torácico anginoso o con síntomas respiratorios nocturnos secundarios a episodios de broncoaspiración. Los pacientes asintomáticos no requieren de tratamiento. El tratamiento quirúrgico mínimamente invasivo por toracoscopia es el recomendado en pacientes con disfagia o cuadros de broncoaspiración.

#### **CONCLUSIÓN:**

El abordaje mínimamente invasivo asistido por robot ofrece ventajas desde el punto de vista quirúrgico como mejor visión y acceso a zonas difíciles, mayor ergonomía y comodidad que se pone de manifiesto tanto en la fase de resección como especialmente en las fases de reconstrucción. Además se obtiene una clara repercusión en el paciente con menor tamaño de las incisiones, menor dolor postoperatorio e infección. Además de un período postoperatorio más corto con incorporación más rápida a la vida diaria.

La experiencia en cirugía robótica esofágica y en concreto en patología benigna es limitada pero con resultados prometedores como en este caso.

### HEMATOMA DUODENAL ESPONTÁNEO Y PANCREATITIS. ¿QUÉ FUE PRIMERO?

*Ángel Camarasa Pérez, Pilar Elena González de Chaves Rodríguez, Alberto Díaz García, Betsabé Reyes Correa, Javier Padilla Quintana, Manuel Barrera Gómez*  
Cirugía General y del Aparato Digestivo, Hospital Universitario Nuestra Señora de la Candelaria.

#### INTRODUCCIÓN

Los hematomas duodenales son una entidad poco frecuente, siendo un 75% consecuencia de un traumatismo<sup>1</sup>, (en su mayoría de causa iatrogénica), y atribuyendo a trastornos de la coagulación, tratamientos anticoagulantes, neoplasias o pancreatitis el resto de causas. Los hematomas duodenales suelen presentarse asociados a pancreatitis y una de las incógnitas es conocer si el hematoma fue la causa de la pancreatitis o por el contrario éste es su consecuencia<sup>2</sup>. Presentamos el caso de un paciente con un hematoma duodenal espontáneo asociado a pancreatitis y su manejo diagnóstico y terapéutico.

#### CASO CLÍNICO

Se trata de un paciente varón de 64 años en tratamiento con AAS por IAM en 1994 que ingresa con diagnóstico de masa duodenal a estudio asociada a datos de pancreatitis por TC, confirmándose por ultrasonografía que se trataba de un hematoma duodenal. Con este diagnóstico se adopta una actitud conservadora como se recomienda en la literatura hasta que presenta, a la semana de ingreso importante deterioro clínico y analítico, con sospecha de complicación infecciosa vs perforación duodenal en pruebas de imagen, lo que obliga a una laparotomía exploradora con lavado y drenaje del hematoma extravasado con signos de infección, comprobando la viabilidad de la pared duodenal. Tras la cirugía existe empeoramiento de la pancreatitis que se comporta como una pancreatitis graves con múltiples complicaciones precisando ingreso UVI y la colaboración de distintas especialidades para mejorar la respuesta inflamatoria sistémica, la resolución percutánea de las complicaciones intraabdominales y el cuadro de deterioro nutricional consecuencia de la estenosis duodenal secundaria a la evolución del hematoma. Tras cuatro meses de ingreso el paciente es dado de alta con buen estado general, tolerando dieta oral y con su estado nutricional restablecido.

#### CONCLUSIÓN

Son pocos los casos descritos en la literatura debido a la baja prevalencia y difícil abordaje que conlleva. Las publicaciones más recientes concluyen que no debe ser manipulado el hematoma duodenal por riesgo de complicación, y la actitud conservadora debe ser la norma, y solo se aconseja su manipulación cuando existe duda diagnóstica como en nuestro caso. Además se recomienda el uso de la cirugía como último recurso, que se da en menos del 20% de los casos<sup>3</sup>, siendo necesaria y con final exitoso en este paciente.

#### BIBLIOGRAFÍA

1. Elmhazy W, Noaman I, Mahfouz AE, Elaffandi A, Khalaf H. Surgical management of complicated intra-mural duodenal hematoma: A case-report and review of literature. International Journal of Surgery Case Reports. 1 de enero de 2015;17:103-5.
2. Chang CM, Huang HH, How CK. Acute pancreatitis with an intramural duodenal hematoma. Intern Med. 2015;54(7):755-
3. Molina-Barea R, Pérez-Cabrera B, Hernández-García MD, Navarro-Freire F, Jiménez-Ríos JA. Abdomen agudo por hematoma duodenal intramural complicado. Presentación de un caso y revisión en la literatura. Cirugía y Cirujanos. 1 de marzo de 2015;83(2):146-50.

### HIPERPARATIROIDISMO ASOCIADO A NEOPLASIA ENDOCRINA MÚLTIPLE (MEN 1). IMPORTANCIA DEL DIAGNÓSTICO Y TRATAMIENTO PRECOZ.

*López Fernández, Cristina; Sánchez Álvarez, Angel Luis; Gutiérrez Giner, María Isabel; Rodríguez Rodríguez, Fructuoso; Tejera Hernández, Ana Alicia; Hernández Hernández, Juan Ramón*

Complejo Hospitalario Universitario Insular Materno Infantil

#### OBJETIVO

El síndrome MEN1 consta de un Hiperparatiroidismo primario (HPT1o) como consecuencia de una hiperplasia paratiroidea, asociado a lesiones del páncreas y la hipófisis. Las glándulas paratiroides crecen de tamaño asimétricamente y la incidencia de las glándulas supernumerarias es alta.

#### MATERIAL Y MÉTODO

La cirugía de las paratiroides en los pacientes con un MEN 1 está indicada para tratar y prevenir las complicaciones del HPT, siendo las opciones quirúrgicas la paratiroidectomía subtotal asociada a una timectomía transcervical o la total con autotrasplante heterotópico del tejido paratiroideo resecaado.

Presentamos el caso de una mujer de 17 años que durante un estudio por amenorrea primaria se detecta una lesión hipofisaria compatible con macroprolactinoma y una hipercalcemia confirmada en controles posteriores. La paciente presentaba varios antecedentes familiares de primer grado con hiperparatiroidismo por lo que se realiza un estudio genético siendo portadora de la mutación genómica correspondiente al síndrome MEN1.

#### RESULTADOS

Se realiza paratiroidectomía subtotal asociada a timectomía. Durante la cirugía se identifican tres glándulas aumentadas de tamaño y en la teórica localización de la glándula inferior izquierda se aprecia cuerno tiroideo de aspecto nodular. La anatomía patológica fue de hiperplasia de paratiroides y en la timectomía se identificó tejido tímico que incluía tejido paratiroideo hiperplásico.

#### CONCLUSIONES

Aunque la paratiroidectomía temprana puede reducir el tiempo de exposición a un HPT prolongado evitando la osteopenia que lleva asociada, también podría, si la técnica quirúrgica no se realiza correctamente, predisponer a la recaída más prematura y conllevar la posibilidad de una reintervención difícil.

### COMPRESIÓN DE VÍA BILIAR DE CAUSA VASCULAR. A PROPÓSITO DE UN CASO.

Ángel Camarasa Pérez, Ana Soto Sánchez, Nélida Jiménez Díaz, Moisés Hernández Barroso, Raquel Rebeca Maraños Azulay, Manuel Barrera Gómez

Cirugía General y del Aparato Digestivo, Hospital Universitario Nuestra Señora de la Candelaria.

#### INTRODUCCIÓN

Con una incidencia del 0,1%-2%<sup>1</sup>, los pseudoaneurismas de la arteria mesentérica superior (AMS) son muy poco frecuentes en nuestro medio, predominando en varones y en la 5ª década de la vida<sup>1</sup>. El 80% de los casos cursan asintomáticos, sin embargo, solo ha sido descrito el debut en forma de ictericia comprimiendo la vía biliar extrahepática un caso en la literatura<sup>2</sup>. Además, suelen producirse en pacientes con múltiples comorbilidades complicando su manejo, que aumenta su mortalidad hasta el 60% en algunas series<sup>3</sup>.

#### CASO CLÍNICO

Se trata de una mujer de 79 años pluripatológica con una estenosis de la AMS tratada con stent. Cuatro meses después acude a urgencias por dolor abdominal con taquicardia, ictericia y masa pulsátil supraumbilical. Análiticamente presenta anemia franca e hiperbilirrubinemia directa, patrón hepático citolítico y colestásico elevados. En el TC se evidencia un pseudoaneurisma de AMS de 86 mm con stent en su interior, que comprime la vía biliar extrahepática y datos de hipoperfusión intestinal. Se decide intervención quirúrgica accediendo por laparotomía media sin objetivar isquemia intestinal. Seguidamente se procede al clampaje aórtico endoluminal con balón de Reliant a través de la arteria femoral común izquierda, se liga la AMS en su salida comprobando su estanqueidad tras el desclampaje aórtico. Se abre y descomprime el pseudoaneurisma para extraer el stent y se realiza un bypass en C desde arteria ilíaca común izquierda a AMS con buen latido distal de la anastomosis. Posteriormente tiene una evolución favorable y con permeabilidad del bypass, normalización de los parámetros analíticos y siendo dada de alta al 50º día postoperatorio.

#### CONCLUSIÓN

En la actualidad el abordaje endovascular es el más extendido<sup>3</sup> reservándose la cirugía abierta para casos seleccionados<sup>3,4,5</sup> como este; con una morbilidad del 50 al 100% y una mortalidad de hasta el 60%.

#### BIBLIOGRAFÍA

1. Batagini NC, El-Arousy H, Clair DG, Kirksey L. Open versus Endovascular Treatment of Visceral Artery Aneurysms and Pseudoaneurysms. *Ann Vasc Surg.* agosto de 2016;35:1-8.
2. Saftoiu A, Iordache S, Ciurea T, Dumitrescu D, Popescu M, Stoica Z. Pancreatic pseudoaneurysm of the superior mesenteric artery complicated with obstructive jaundice. A case report. *JOP.* 13 de enero de 2005;6(1):29-35.
3. Pang TC, Maher R, Ganandha S, Hugh TJ, Samra JS. Peripancreatic pseudoaneurysms: A management-based classification system. *Surg Endosc.* 2014;28:2027-38.
4. García-Roca R, Sánchez Cabús S, Fuster J. [Superior mesenteric artery pseudoaneurysm in a cirrhotic patient: interventional radiologic management]. *Cir Esp.* julio de 2012;90(6):399.
5. Miller MT, Comerota AJ, DiSalle R, Kaufman A, Pigott JP. Endoluminal embolization and revascularization for complicated mesenteric pseudoaneurysms: A report of two cases and a literature review. *Journal of Vascular Surgery.* 1 de febrero de 2007;45(2):381-6.
6. Shrikhande GV, Khan SZ, Gallagher K, Morrissey NJ. Endovascular management of superior mesenteric artery pseudoaneurysm. *J Vasc Surg.* enero de 2011;53(1):209-11.

### SHOCK HEMORRÁGICO SECUNDARIO A PSEUDOANEURISMA ROTO DE ARTERIA HIPOGÁSTRICA. UNA COMPLICACIÓN INFRECUENTE DE LA FUGA DE ANASTOMOSIS COLORECTAL

Cristina de la Cruz Cuadrado, Laura García García, Cristina López Fernández, Dácil Montesdeoca Cabrera, Esteban Pérez Alonso, Juan Ramón Hernández Hernández.

Complejo Hospitalario Universitario Insular Materno Infantil

#### OBJETIVOS:

Los pseudoaneurismas son lesiones vasculares resultado de la ruptura completa de todas las capas de la pared arterial y de la extravasación de sangre en los tejidos circundantes, cuya pared está formada por las estructuras vecinas. Dentro de ellos, los pseudoaneurismas de la arteria iliaca hipogástrica (PAH) son una entidad rara y suelen ser secundarios a traumatismos, infecciones o causas iatrogénicas. Reportamos el caso de una paciente que debutó con un cuadro de shock hipovolémico por rotura de un PAH, como complicación tardía de una fuga de la anastomosis colorrectal.

#### MATERIAL Y MÉTODOS:

Mujer de 41 años con antecedentes de resección anterior de recto con anastomosis colorrectal e ileostomía de protección por adenocarcinoma de recto T4N0M0, tras haber recibido tratamiento neoadyuvante. Durante el seguimiento es diagnosticada de fuga de la anastomosis colorrectal, tratada con drenaje quirúrgico transanal y antibioterapia. Tras 3 meses, acude a urgencias por cuadro de rectorragias e hipotensión arterial. Se realizó un Angio-TC informando de pseudoaneurisma hipogástrico con sangrado activo.

#### RESULTADOS:

Se llevó a cabo una arteriografía y embolización con cianoacrilato. Las series de control no mostraron puntos de sangrado activo y la paciente fue dada de alta a las 6 días de forma favorable.

#### CONCLUSIONES:

El pseudoaneurisma roto de la arteria hipogástrica se debe tener presente en el diagnóstico diferencial de pacientes con rectorragia masiva y antecedentes de dehiscencia de anastomosis colorrectal. La embolización endovascular es actualmente el tratamiento de elección.

### ALTERNATIVA SIMPLE ANTE PROBLEMA DIFÍCIL.

*Ángel Camarasa Pérez, Ana Soto Sánchez, Moisés Hernández Barroso, Luis Eduardo Pérez Sánchez, Alberto Díaz García, Manuel Barrera Gómez*  
*Cirugía General y del Aparato Digestivo, Hospital Universitario Nuestra Señora de la Candelaria.*

#### INTRODUCCIÓN

Las fistulas enteroatmosféricas se definen como la comunicación entre la luz intestinal y la superficie de una herida abdominal abierta y suponen un reto para el cirujano, en especial lo relacionado en el control local de la herida. Para su manejo es indispensable el conocimiento de distintos dispositivos como son las terapias de presión negativas (TPN/VAC), tutorización mediante tetina o parche Wittman entre otras. Es una entidad poco frecuente con una mortalidad global alrededor de un 40%. Presentamos el caso de una fístula enteroatmosférica en el que se realizó control local de la herida mediante un preservativo.

#### CASO CLÍNICO

Paciente varón de 80 años intervenido por adenocarcinoma de sigma oclusivo pT4N0M0 en Julio 2018 realizándose intervención de Hartmann. Se instaura tratamiento quimioterápico con FOLFOX Cetuximab (KRAS, NRAS y BRAF nativos) 6 ciclos con respuesta parcial decidiéndose en comité cirugía. Se realiza laparotomía exploradora en Junio de 2019 extirpando una lesión sospechosa a la arteria iliaca izquierda y uréter izquierdo fibrótica y dura con AP intraoperatoria sin datos de malignidad por lo que se decide reconstrucción del tránsito. Sin recidiva hasta que en TAC enero 2021 se muestra nueva imagen en región paracólica inferior izquierda sospechosa de malignidad confirmada mediante PET-TC y con colonoscopia normal.

El paciente acude a consulta de Oncología médica con dolor abdominal asociado a vómitos y fiebre de 4 días de evolución por lo que es derivado a urgencias. A la exploración presenta aumento de volumen en hemiabdomen izquierdo con empastamiento y crepitación desde fosa ilíaca izquierda (FII) hasta base peneana/escrotal. Análíticamente con aumento de reactantes de fase aguda, leucocitosis, y coagulopatía. Se realiza TC que objetiva asa de ileon adyacente a la masa tumoral ya conocida fistulizada a pared abdominal en FII, con gran colección hidroaérea subcutánea. Con estos hallazgos se interviene quirúrgicamente realizándose drenaje del absceso con salida abundante de material fecal del subcutáneo, legrado y retirada de todo el material necrótico y esfacelos. Se identifica fistula enteroatmosférica profunda que se tutoriza con preservativo que se fija con dos hemisuturas continuas de Vicryl 3/0 y se conecta a bolsa. Tras ello mejoría el estado séptico del paciente y buen control local de la herida con curas diarias y fistula controlada en planta. Finalmente se vuelve a intervenir realizando laparotomía media y objetivando masa en FII irresecable sospechosa de recidiva y adyacente un asa fistulizada de ileon proximal que se reseca junto con un segmento de pared y se realiza anastomosis ileoileal LL mecánica isoperistáltica.

Buena evolución postoperatoria sin incidencias siendo alta a la semana de la cirugía y cierre completo de la herida de pared al mes.

#### CONCLUSIÓN

El tratamiento global de las fistulas enteroatmosféricas debe tener en cuenta el estado general del paciente, el tratamiento de infecciones asociadas y por supuesto el control local de la fistula. El preservativo ha sido una forma efectiva para tutorizar la fistula, permitiendo mejorar las condiciones del paciente para la cirugía definitiva.

### OCCLUSIÓN INTESTINAL POR ADENOCARCINOMA DE INTESTINO DELGADO SOBRE ENFERMEDAD DE CROHN.

*Cristina de la Cruz Cuadrado, Laura García García, Ismael Antón Fernández, José López Fernández, Gabriel García Plaza, Juan Ramón Hernández Hernández.*  
*Complejo Hospitalario Universitario Insular Materno Infantil*

#### OBJETIVOS:

El primer caso de carcinoma de intestino delgado (CID) asociado a enfermedad de Crohn (EC) fue descrito por Ginzburg en 1956; desde entonces, tan solo se han publicado 220 casos en la literatura. Presentamos el caso de un paciente con EC intervenido de urgencia por oclusión intestinal, en el que el estudio anatomopatológico reveló un adenocarcinoma de intestino delgado.

#### MATERIAL Y MÉTODO:

Varón de 68 años diagnosticado hacía 5 años de EC ileal estenosante y fistulizante en tratamiento con Infiximab® pero sin cirugías previas, que acudió a urgencias por vómitos y cese de deposiciones de 3 días de evolución. La exploración física reveló un abdomen con defensa y peritonismo generalizado, y la radiografía de abdomen mostró una imagen "en pila de monedas".

#### RESULTADOS:

Se indicó cirugía urgente y se evidenció una gran dilatación intestinal, con un segmento estenótico en ileon distal y una fístula entero-entérica y entero-cólica. Se llevó a cabo una resección ileocecal y de sigma, con ileostomía terminal y fístula mucosa. El postoperatorio transcurrió sin incidencias. El estudio anatomopatológico reveló un adenocarcinoma intestinal sobre EC, aislándose 12 ganglios linfáticos sin metástasis (pT3pN0). Se completaron los estudios sin objetivarse enfermedad a distancia.

#### CONCLUSIONES:

Los pacientes con EC presentan un riesgo aumentado de carcinoma de intestino delgado, siendo factores predisponentes el tiempo de evolución de la enfermedad, zonas de estenosis y fistulas o estricturoplastia previa. Si bien la asociación entre EC y CID es muy poco prevalente, debe sospecharse ante todo paciente con EC y oclusión intestinal, para conseguir un manejo más precoz y mejorar el pronóstico de la enfermedad.

## **METÁSTASIS ORBITARIA DE UN CARCINOMA DE MAMA SIN AFECTACIÓN GANGLIONAR, UN CASO POCO FRECUENTE**

*Bañolas Suárez R., Benet Muñoz O, Ortiz López D, Jiménez Díaz L, Fernández Carrión MJ, Marchena Gómez J.*

*Hospital Universitario de Gran Canaria Doctor Negrín*

**INTRODUCCIÓN.** El cáncer de mama es la segunda causa más frecuente de mortalidad por cáncer en las mujeres. Una de cada ocho mujeres será diagnosticada a lo largo de su vida. Los tratamientos del cáncer de mama se encuentran en continua evolución. El pronóstico y el tratamiento se basan generalmente en la estadificación del tumor: presencia de afectación ganglionar o a distancia. El grado histológico, el estado de los receptores hormonales, la sobreexpresión de HER2, las comorbilidades, el estado menopáusico y la edad de la paciente son otros factores importantes para determinar un esquema de tratamiento. El cáncer de mama metastásico se ha considerado tradicionalmente incurable, con tratamientos centrados en terapias sistémicas y tratamientos locales paliativos. Sin embargo, existe evidencia de que en algunas pacientes con enfermedad metastásica el tratamiento agresivo dirigido a las metástasis mejora los resultados e incluso puede ser curativo.

**CASO CLÍNICO.** Presentamos el caso de una mujer de 69 años remitida desde el Programa de Diagnóstico Precoz del Cáncer de Mama. Presentaba en mama derecha un nódulo pétreo en el cuadrante inferointerno que retraía la piel, de unos 5 cm y en mama izquierda un leve aumento de densidad en el cuadrante inferoexterno. En las pruebas de imagen se observaron dos nódulos, uno de 5X3.8x3.5 cm en el cuadrante inferointerno de mama derecha con infiltración focal de la piel y otro de 1.5x1.8x1.8 cm en cuadrante inferoexterno de mama derecha sin apreciar adenopatías axilares sospechosas. La biopsia del nódulo izquierdo fue compatible con un carcinoma infiltrante de tipo no especial, grado 3, luminal B y del derecho con un carcinoma infiltrante con rasgos lobulillares, grado 2, luminal B. Se realizó un estudio de extensión consistente en una gammagrafía ósea y un escáner toracoabdominal sin signos de enfermedad a distancia. Simultáneamente la paciente se encontraba en estudio por caída del párpado y enoftalmos derecho. Se le realizó un escáner de órbita y cráneo así como una resonancia magnética con hallazgos compatibles con una masa localizada en el techo y ángulo superoexterno de la órbita derecha con origen metastásico como primera posibilidad. Se decidió exéresis de la lesión para estudio anatomopatológico. El resultado fue metástasis de carcinoma de mama. En comité de tumores se decidió tratamiento adyuvante con vistas a cirugía radical posterior en paciente oligometastásica. Actualmente la paciente se encuentra ingresada en el Servicio de Neurocirugía tras requerir una reintervención por un hematoma subdural agudo postoperatorio.

**CONCLUSIÓN.** El tratamiento agresivo dirigido contra las metástasis puede ser especialmente útil en el cáncer de mama dada su larga historia natural, en particular en el marco de la mejora de las terapias sistémicas, incluidos los agentes dirigidos y la inmunoterapia que prolongan el curso de la enfermedad. Algunas pacientes con cáncer de mama oligometastásico tratadas con intención curativa en todas las localizaciones de la enfermedad tienen una supervivencia superior a 10 años y pueden incluso curarse de su enfermedad. En el caso de nuestra paciente queda pendiente de la recuperación de esta segunda intervención para iniciar la terapia sistémica.

## **BAZO ACCESORIO INTRAPANCREÁTICO. ¿COMO EVITAR UNA CIRUGÍA COMPLEJA INNECESARIA?**

*Ángel Camarasa Pérez, Daniel Javier Sánchez Báez, Pilar Elena González de Chaves Rodríguez, Alicia Goya Pacheco, Alejandro Menéndez Moreno, Manuel Barrera Gómez Cirugía General y del Aparato Digestivo, Hospital Universitario Nuestra Señora de la Candelaria.*

### **INTRODUCCIÓN**

El bazo accesorio intrapancreático es un hallazgo poco habitual, presentándose en un 11-17% de las ocasiones en la cola del páncreas. La importancia del diagnóstico de estas lesiones radica en que morfológicamente pueden parecerse a otras neoplasias con potencial de malignidad obligando a la realización de procedimientos quirúrgicos innecesarios. Por todo esto, un diagnóstico preciso, sobre todo cuando su tamaño excede de 1,5 a 2 cm, podría evitar una cirugía innecesaria que asocia importante morbilidad.

### **MATERIALES Y MÉTODOS**

Se presenta un análisis descriptivo y del manejo terapéutico seguido de 4 pacientes tratados en nuestra Unidad (Cirugía Biliopancreática HUNSC) por presentar lesiones sólidas sugestivas de neoplasias endocrinas por pruebas de imagen localizadas en la cola de páncreas cuyo diagnóstico anatomopatológico final fue de bazo accesorio.

### **RESULTADOS**

Los cuatro pacientes fueron valorados en el Comité multidisciplinar, donde se indicó 1 pancreatectomía corporocaudal laparoscópica por IPMN con signos de riesgo y como hallazgo casual se objetivaron dos bazos accesorios intrapancreáticos, 2 pancreatectomías distales (1 robótica y otra laparoscópica) por sospecha de NEN en pruebas de imagen, 1 paciente con diagnóstico de bazo accesorio por pruebas de imagen confirmatorias en quien se desestimó cirugía. Los tres pacientes intervenidos desarrollaron fistula pancreatica postoperatoria, dos de ellos Grado B y uno Grado C. Estos resultados obligaron a elaborar un algoritmo diagnóstico que incluye el empleo de gammagrafía con hematíes marcados que permiten la obtención de diagnósticos definitivos que eviten cirugías mórbidas como la pancreática cuando son innecesarias.

### **DISCUSIÓN**

La cirugía pancreatica indistintamente del abordaje empleado, sigue manteniendo cifras elevadas de morbilidad atribuidas principalmente al desarrollo de fistula pancreatica, complicación esta, especialmente frecuente en la cirugía corporocaudal. De ahí la necesidad de valorar todas las lesiones pancreaticas en el seno de un Comité multidisciplinar, donde el establecimiento de algoritmos diagnósticos-terapéuticos eficaces, evitarán la cirugía y sus complicaciones en lesiones benignas como el bazo accesorio intra pancreático.



### **ABSCEOS HEPÁTICOS MÚLTIPLES SECUNDARIOS A LESIÓN DE VENA MESENTÉRICA SUPERIOR POR MIGRACIÓN DE ESPINA DE PESCADO**

*Juan Larrubia Loring, Ismael Antón Fernández, Cristina De la Cruz, Gabriel García Plaza, Eudaldo López-Tomassey, Juan Ramón Hernández.*

*Complejo Hospitalario Universitario Insular Materno Infantil*

#### **INTRODUCCIÓN**

La ingesta de espinas de pescado puede producir lesiones vasculares mesentérico-portales con trombosis y abscesos hepáticos secundarios. Presentamos el caso clínico de una paciente mujer de 60 años con diagnóstico de abscesos hepáticos y shock séptico secundario a enclavamiento de espina de pescado en la vena mesentérica superior.

#### **CASO CLÍNICO**

Paciente mujer de 60 años que acude al Servicio de Urgencias de nuestro hospital por cuadro de dolor abdominal epigástrico de 72 horas de evolución. A la exploración presenta cuadro de shock séptico de origen abdominal con elevación de enzimas hepáticas. Se realiza TAC de abdomen donde se objetivan abscesos hepáticos en los segmentos II, III, IV, y V; siendo el de mayor tamaño de hasta 8cm, trombosis de la vena mesentérica superior con material fino hiperdenso de 15mm compatible con espina de pescado. Se realizó endoscopia digestiva alta sin hallazgos relevantes. No fue posible el drenaje de los abscesos hepáticos ni la extracción de la espina de pescado endoscópicamente por lo que se optó por el manejo quirúrgico. Se realiza laparotomía exploradora, objetivándose peritonitis purulenta localizada en región peri-hepática junto a múltiples abscesos hepáticos. Se llevó a cabo el drenaje de las colecciones, así como la disección de la vena mesentérica superior y la extracción de la espina de pescado de 4 cm que atravesaba la vena mesentérica superior. Tras dos semanas de ingreso la paciente fue dada de alta. Presentó buena evolución ambulatoria con resolución de los abscesos hepáticos en los siguientes controles, permaneciendo asintomática en la actualidad.

#### **DISCUSIÓN**

La ingesta de cuerpos extraños presenta una mayor incidencia en grupos de riesgo como la población pediátrica o con trastornos psiquiátricos. En la mayoría de los casos los cuerpos extraños recorren todo el tracto digestivo hasta ser expulsados sin complicaciones, aunque en el 1% de los pacientes se pueden producir perforaciones intestinales. El TAC es la prueba radiológica más empleada, siendo la endoscopia una prueba potencialmente diagnóstica y terapéutica, en aquellos casos en los que el cuerpo extraño se encuentra dentro del alcance.

Las formas de presentación más frecuentes son infecciones localizadas en el área de perforación, dolor abdominal difuso y hemorragias intraluminales de la mucosa intestinal. Sin embargo, se han descrito otros cuadros como abscesos hepáticos, colangitis, apendicitis e incluso perforaciones colónicas. Dentro de las lesiones vasculares, son frecuentes aquellas que afectan al eje espleno-portal. El enclavamiento de cuerpos extraños se da habitualmente en zonas anguladas y de baja movilidad. El desarrollo de abscesos hepáticos causados por la lesión vascular secundaria a la impactación de cuerpo extraño supone una complicación muy infrecuente. Sin embargo, cuando ocurren pueden tener su origen como resultado del daño directo o por diseminación hematogena.

Existen casos similares al caso presentado tratados satisfactoriamente de manera conservadora con antibioterapia y anticoagulación, sin necesidad de tratamiento quirúrgico ni endoscópico. Por otro lado, está documentada la extracción de objetos enclavados en las primeras porciones duodenales y lesión venosa espleno-portal asociada, con buenos resultados.

También se han descrito casos de perforación intestinal con alojamiento de objetos en la vena mesentérica superior y porta con extracción endovascular de los mismos y evolución favorable. En nuestro caso no fue posible la extracción endoscópica, y radiología vascular no consideró factible la extracción endovascular. En estos casos, el manejo quirúrgico ha demostrado altas tasas de resolución, estando indicado si las opciones previas fracasan o no son factibles. La laparotomía media fue accesos elegido en nuestra paciente realizándose la disección de la vena mesentérica superior sobre el cuello del páncreas tras realizar una maniobra de Kocher amplia y ligar el tronco venoso de Henle. A dicho nivel se identifica espina de pescado de unos 4 cm que atraviesa la vena desde la tercera porción duodenal, extrayéndose sin complicaciones. Junto a ello se llevó a cabo el drenaje de los abscesos hepáticos.

Las lesiones venosas mesentéricas por cuerpo extraños ocasionan frecuentemente cuadros de pileflebitis con desarrollo de trombosis localizada. La sintomatología suele ser inespecífica, dependiendo del grado de trombosis de la vena porta. Existen series que muestra que se desarrollan abscesos hepáticos hasta en un 37% de estos pacientes. En nuestro caso, la pauta de anticoagulación se basó en las indicaciones de la guía de la AASLD, con una duración mínima del tratamiento de tres meses, completando un total de cuatro meses y la resolución completa de la trombosis.

#### **CONCLUSIÓN**

El manejo de las lesiones vasculares secundarias a ingesta de cuerpos extraños debe tratarse de manera individualizada para cada paciente, teniendo en cuenta las diversas opciones diagnósticas y terapéuticas disponibles

### GANGLIONEUROMA RETROPERITONEAL: UN CASO EN NUESTRO CENTRO

*Sánchez-Migallón Vargas, E; Camarasa Pérez, A; Goya Pacheco, A; González de Chaves Rodríguez, P; Padilla Quintana, J; Barrera Gómez, M*  
Hospital Universitario Nuestra Señora de la Candelaria

#### OBJETIVOS

El ganglioneuroma es una entidad infrecuente y con mayor incidencia a partir de la 2ª década, ya que el 80% se diagnóstica antes de los 40 años. Su localización más frecuente es el mediastino posterior seguida del retroperitoneo, pero pueden aparecer en cualquier localización del sistema nervioso simpático. Los pacientes suelen permanecer asintomáticos y la clínica suele aparecer cuando la masa produce compresión de órganos adyacentes. La mayor parte de las veces el diagnóstico se hace mediante hallazgo incidental en prueba de imagen, sin que haya ninguna que confirme el diagnóstico de forma inequívoca. Se ha apuntado como un hallazgo orientativo la tendencia del tumor a rodear total o parcialmente vasos sanguíneos

#### MATERIAL Y MÉTODO

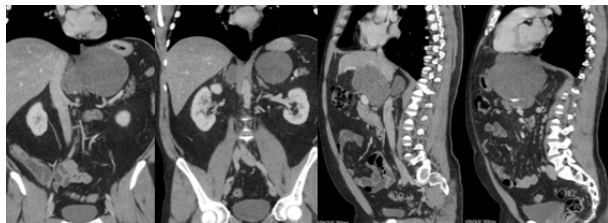
Presentamos un caso de esta patología infrecuente en nuestro centro.

#### RESULTADOS

Varón de 47 años sin antecedentes de interés, que comienza estudio por sensación de plenitud. En pruebas de imagen se objetiva una masa quística de gran tamaño que desplaza cámara gástrica, páncreas y lóbulo hepático izquierdo; y que engloba tronco celíaco, arteria hepática y arteria esplénica. Se realiza exéresis compleja de la lesión que presenta grandes adherencias retroperitoneales y con el tronco celíaco. El paciente se va de alta sin complicaciones en el postoperatorio inmediato.

#### CONCLUSIONES

Nos hallamos ante una entidad con poca incidencia clínica, formada por células ganglionares maduras sobre un estroma neurofibrilar en el que también se observan células de Schwann. Se considera el más benigno de los tumores de la cresta neural, seguido del ganglioneuroblastoma y neuroblastoma; y presenta mucho mejor pronóstico que estos. Sus implicaciones a nivel local y la necesidad de una confirmación histológica de la lesión, hacen de la cirugía con resección completa, el tratamiento de elección. Dado el potencial riesgo de desarrollo de tumores agresivos, el seguimiento con biopsia debe considerarse con cautela. Algunos autores han descrito la resección por vía laparoscópica, pero dado el estrecho contacto con estructuras vasculares importantes, en nuestro caso se consideró que la cirugía abierta permitía un mejor control de las mismas.



### HEMANGIOMA CAVERNOSO PRIMARIO TIROIDEO SIMULADOR DE TIMOMA CERVICAL ECTÓPICO

*Alberto Díaz García, Eugenia Caballero Rodríguez, Elena Sánchez-Migallón Vargas, Rubén García Martínez, Julio Jordán Balanzá, Manuel Ángel Barrera Gómez*  
Hospital Universitario Nuestra Señora de la Candelaria

#### INTRODUCCIÓN:

Los hemangiomas son tumoraciones de origen vascular, destacando su importante proliferación capilar, teniendo la mayoría de ellos su origen en la piel, la cavidad oral y el hígado. Los hemangiomas primarios de tiroides son infrecuentes, con muy pocos casos descritos en la literatura actual. La clínica es inespecífica, pudiendo diagnosticarse como masa cervical o como hallazgo casual en pruebas de imagen. El diagnóstico preoperatorio es difícil dado que no existen características sugestivas por imagen mediante ecografía o tomografía computarizada (TC). Presentamos el caso de una mujer con hallazgo de hemangioma cavernoso tiroideo con sospecha diagnóstica inicial de timoma ectópico y realizamos una revisión de la literatura actual.

#### CASO CLÍNICO:

Nuestro caso es el de una paciente mujer de 51 años, con antecedentes de miastenia gravis, asma y esófago de Barrett, que es remitida por el hallazgo durante el estudio de su miastenia gravis en una TC de una lesión nodular tiroidea derecha, con sospecha inicial de timoma ectópico. La paciente niega clínica compresiva, disnea o alteraciones en la voz. A la exploración, presenta un nódulo palpable en el lóbulo tiroideo derecho, de consistencia blanda y móvil. El estudio ecográfico, muestra un lóbulo tiroideo derecho aumentado a expensas de una imagen nodular heterogénea, hipoeoica, de 5.5 x 3.1 cm, con dudas diagnósticas iniciales de su origen tiroideo, y de probable relación a un posible timoma. Se realiza una PAAF, con muestra insuficiente (Bethesda 1) y frotis conformado por material hemático sin celularidad epitelial representativa. La TC revela un nódulo, bien delimitado, hipodenso, de 4.5 x 3.3 x 2.5 cm con calcificaciones intralesionales (la mayor de 5.6 mm), que comprime al lóbulo tiroideo derecho extrínsecamente. Sin embargo, más cranealmente parece presentar un polo de unión con el lóbulo derecho pudiendo corresponderse con un nódulo tiroideo excéntrico.

Tras valorarse el caso en comité multidisciplinar, se opta por tratamiento quirúrgico. Como hallazgos en la intervención, se evidencia una lesión hipervascularizada dependiente del lóbulo tiroideo derecho y se lleva a cabo una hemitiroidectomía derecha e istmectomía, con preservación de glándulas paratiroides. Presenta un postoperatorio favorable, sin incidencias.

El resultado de anatomía patológica, describe una lesión nodular bien circunscrita, constituida por espacios vasculares ectásicos llenos de sangre y revestidos por células endoteliales planas sin atipias. Además se identifican áreas con fibrosis variable, sin signos histológicos de malignidad. Todo ello compatible con un hemangioma cavernoso de origen tiroideo.

Finalmente, se completa el tratamiento por parte de Cirugía Torácica, que llevan a cabo una tiemectomía videolaparoscópica. Con un postoperatorio sin incidencias, y una anatomía patológica sin hallazgos destacables.

#### CONCLUSIÓN:

El hemangioma primario tiroideo es infrecuente, con pocos casos descritos en la literatura. Debido a su inespecificidad tanto en la clínica como en pruebas de imagen, es muy difícil alcanzar un diagnóstico preoperatorio confirmatorio. La PAAF es inconcluyente en muchas ocasiones, por lo que el diagnóstico definitivo suele ser histológico, siendo el tratamiento recomendado la resección quirúrgica. Dada su benignidad, el pronóstico de estas lesiones es bueno y la cirugía es curativa.

### **NERVIO LARÍNGEO NO RECURRENTE DERECHO: RARA VARIACIÓN ANATÓMICA**

*Loro Pérez, J; Alvaro Roures, M; Sánchez Álvarez, AL; Gutiérrez Giner, I; Rodríguez Rodríguez, F; Hernández Hernández, JR.*

*Complejo Hospitalario Universitario Insular Materno Infantil*

#### **OBJETIVOS:**

Una de las complicaciones más temidas en cirugía tiroidea es la lesión del nervio laríngeo recurrente (NLR). Es imprescindible conocer perfectamente la anatomía, así como las posibles variaciones en su recorrido para la identificación de los mismos.

La aparición de un NLR no recurrente es extremadamente rara, asociándose en la mayoría de los casos a alteraciones vasculares, la más habitual de las cuales es una arteria subclavia derecha aberrante (arteria lusoria).

#### **MATERIAL Y MÉTODOS:**

Presentamos dos pacientes con cirugía tiroidea donde se objetivan NLR derecho no recurrente.

**Caso 1:** Mujer de 42 años con antecedentes de hemitiroidectomía izquierda por nódulo BII de 4cm y anatomía patológica en la pieza de carcinoma papilar clásico incidental de 12 mm, En el seguimiento se objetiva en el lóbulo derecho un nódulo de 10 mm con PAAF Bethesda V indicándose completar la tiroidectomía. En la intervención se objetiva la salida del NLR directamente del nervio vago a la altura del polo superior del lóbulo derecho que se confirma mediante neuromonitorización intraoperatoria. Se realiza lobectomía derecha y es dada de alta a las 24 horas.

**Caso 2:** Mujer de 41 años hipotiroidea en tratamiento con Eutirox 50mg desde hace 6 años. La paciente refiere nódulo cervical de nueva aparición por lo que se realiza ecografía cervical encontrándose un bocio multinodular con un nódulo en lóbulo tiroideo derecho de 1,9x1,4x2,1cm, con PAAF Bethesda III reiterado, por lo que se recomienda en comité multidisciplinar realizar una hemitiroidectomía derecha. Intraoperatoriamente se observa nódulo tiroideo derecho y se identifica arteria tiroidea inferior (ATI) sin lograr identificar el NLR en relación con las ramas de esta. Al contar con neuromonitorización, se realizó estimulación del n vago derecho en sentido descendente a nivel del eje yugulocarotídeo con señal hasta un punto que coincide con la salida del NLR no recurrente a dicho nivel y ausencia de señal a la estimulación del vago distalmente. Se realiza hemitiroidectomía derecha. La paciente presenta una evolución favorable siendo alta a las 24 horas.

#### **RESULTADO**

La existencia de un NL no recurrente se debe generalmente a un origen aberrante de la arteria subclavia. En estos casos el nervio laríngeo no recurrente nace del vago a nivel del polo superior de lóbulo tiroideo y realiza un recorrido transversal hacia la laringe y no realizando el cruce habitual con el tronco o las ramas de la arteria tiroidea inferior. La incidencia de nervios no recurrentes se encuentra entre 0.4 y 2.4% en el lado derecho según las series. Un nervio laríngeo izquierdo no recurrente se asocia a anomalías más extensas- pero menos habituales- del cayado aórtico y el tronco de la arteria pulmonar incompatibles con la supervivencia del feto.

#### **CONCLUSIONES**

Es importante tener en cuenta la posibilidad de NLR no recurrente en el curso de la hemitiroidectomía derecha y la neuromonitorización puede ser una herramienta que ayude a su puesta en evidencia si no se visualiza en su localización habitual.



# XXI CONGRESO

SOCIEDAD CANARIA DE CIRUGÍA



**Secretaría Técnica:**

Magna Congresos SL  
[www.magnacongresos.com](http://www.magnacongresos.com)  
922 65 62 62